



Universität
Zürich ^{UZH}

Abteilung Bildgebende Diagnostik

Röntgenseminar Kleintierkongress Flims 2014

Prof. Dr. med. vet. Patrick Kircher, dipl. ECVDI
Dr. med. vet. Matthias Dennler, dipl. ECVDI

Abteilung Bildgebende Diagnostik
Vetsuisse Fakultät Zürich

ACCREDITED BY EAEVE/FVE

Universität Bern | Universität Zürich
vetsuisse-fakultät

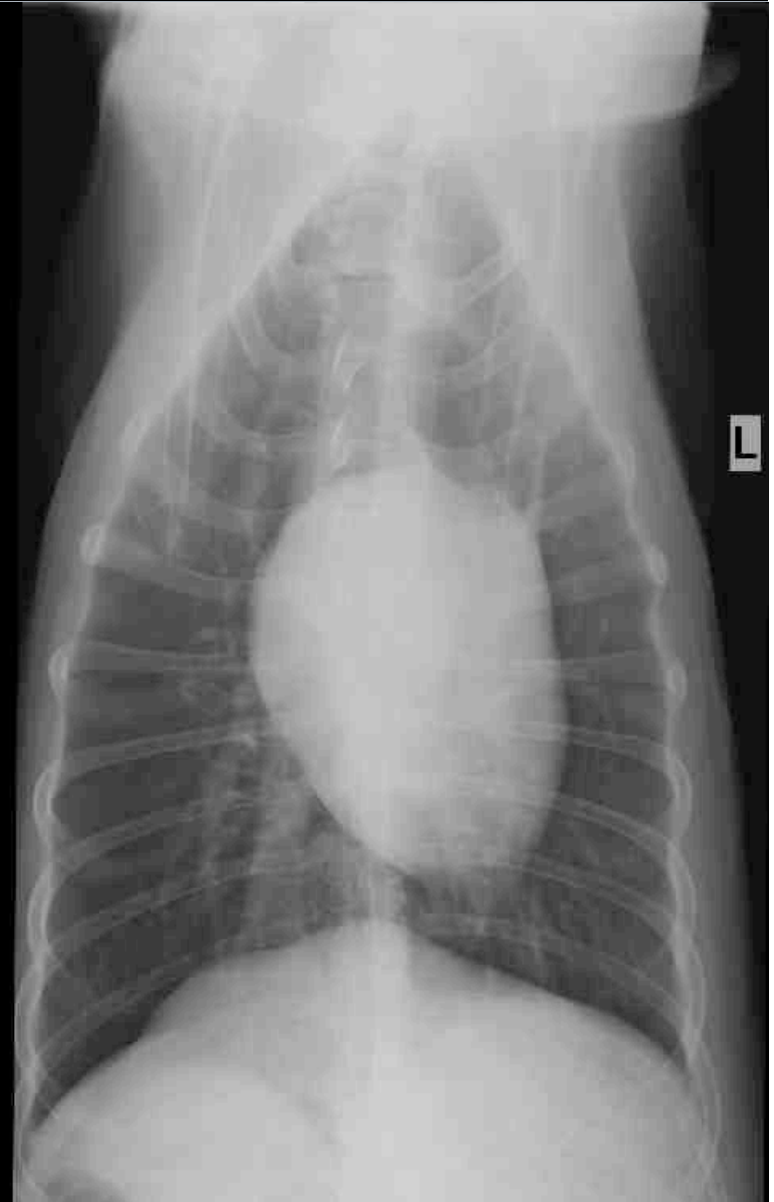
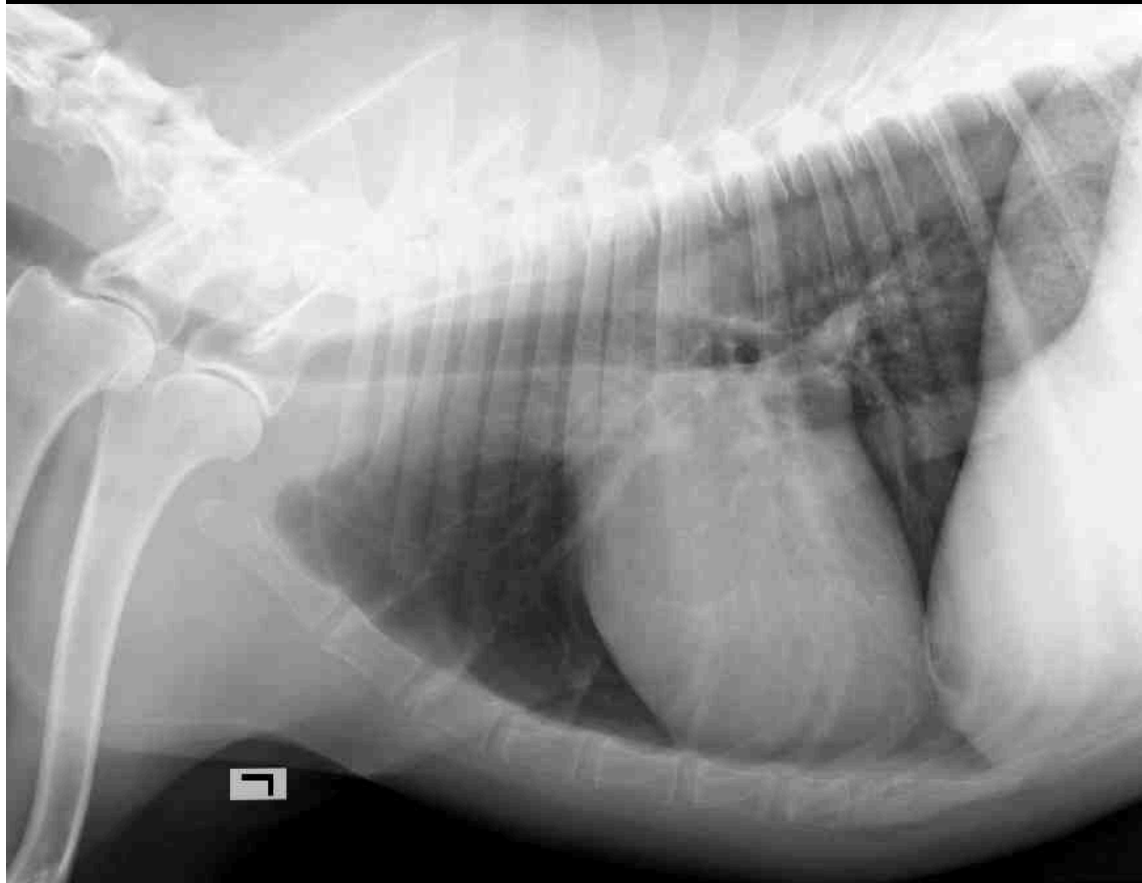


- “Nina”; Belgischer Schäfer; wk; 12j
- Anamnese:
 - “Freitagabend-Notfall”
 - stark reduziertes Allgemeinbefinden
 - akutes Abdomen
 - Azotämie



Universität
Zürich ^{UZH}

Thoraxröntgen



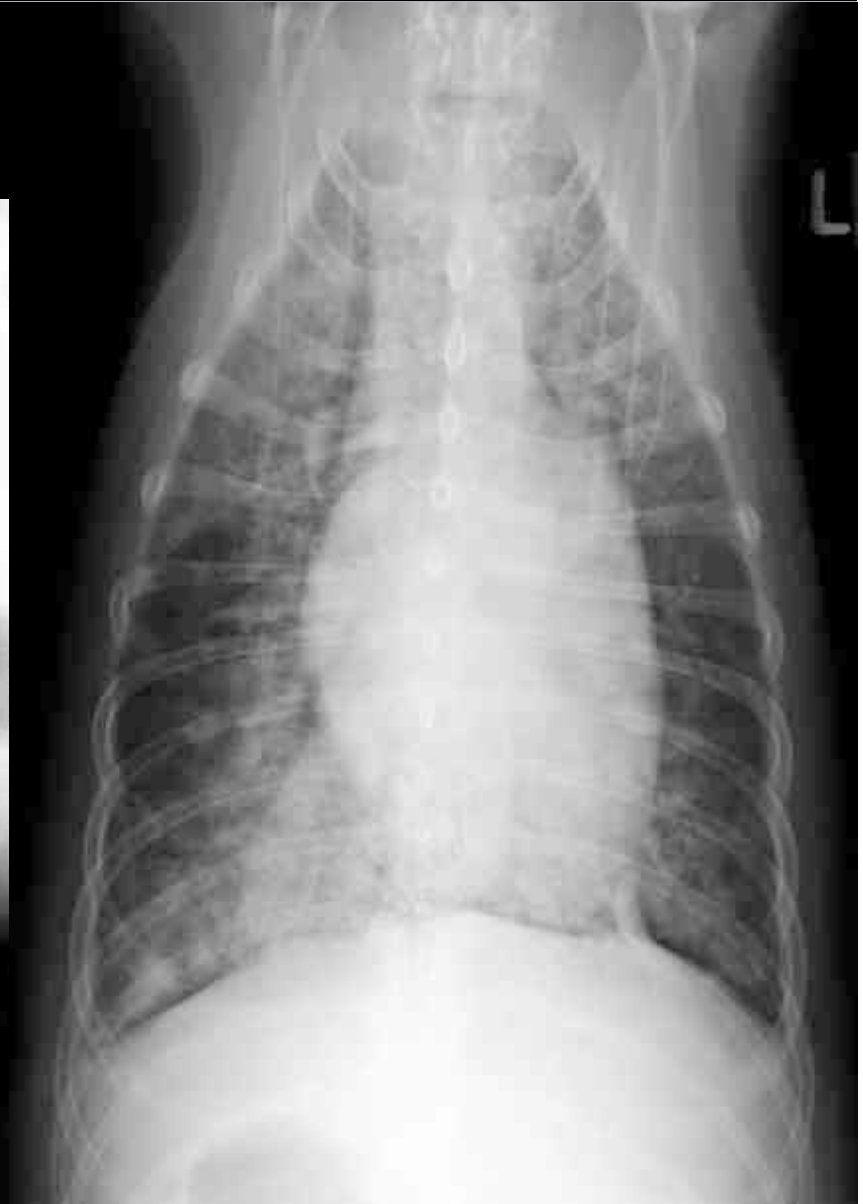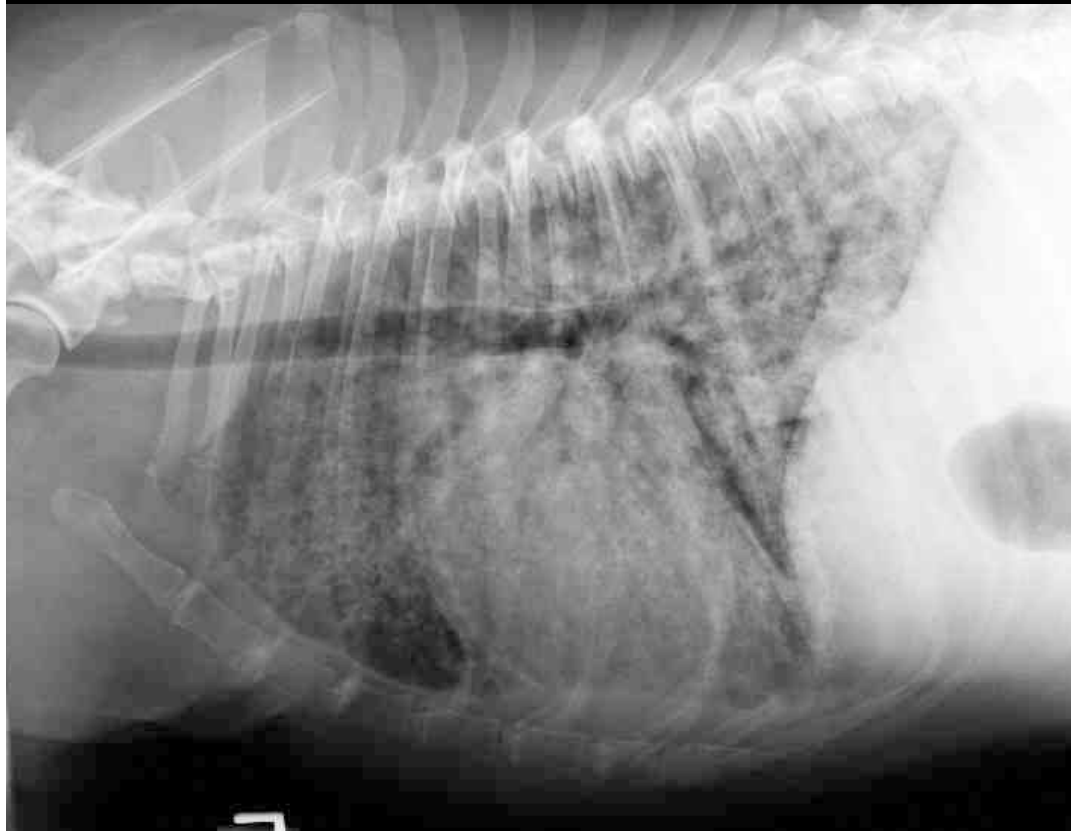


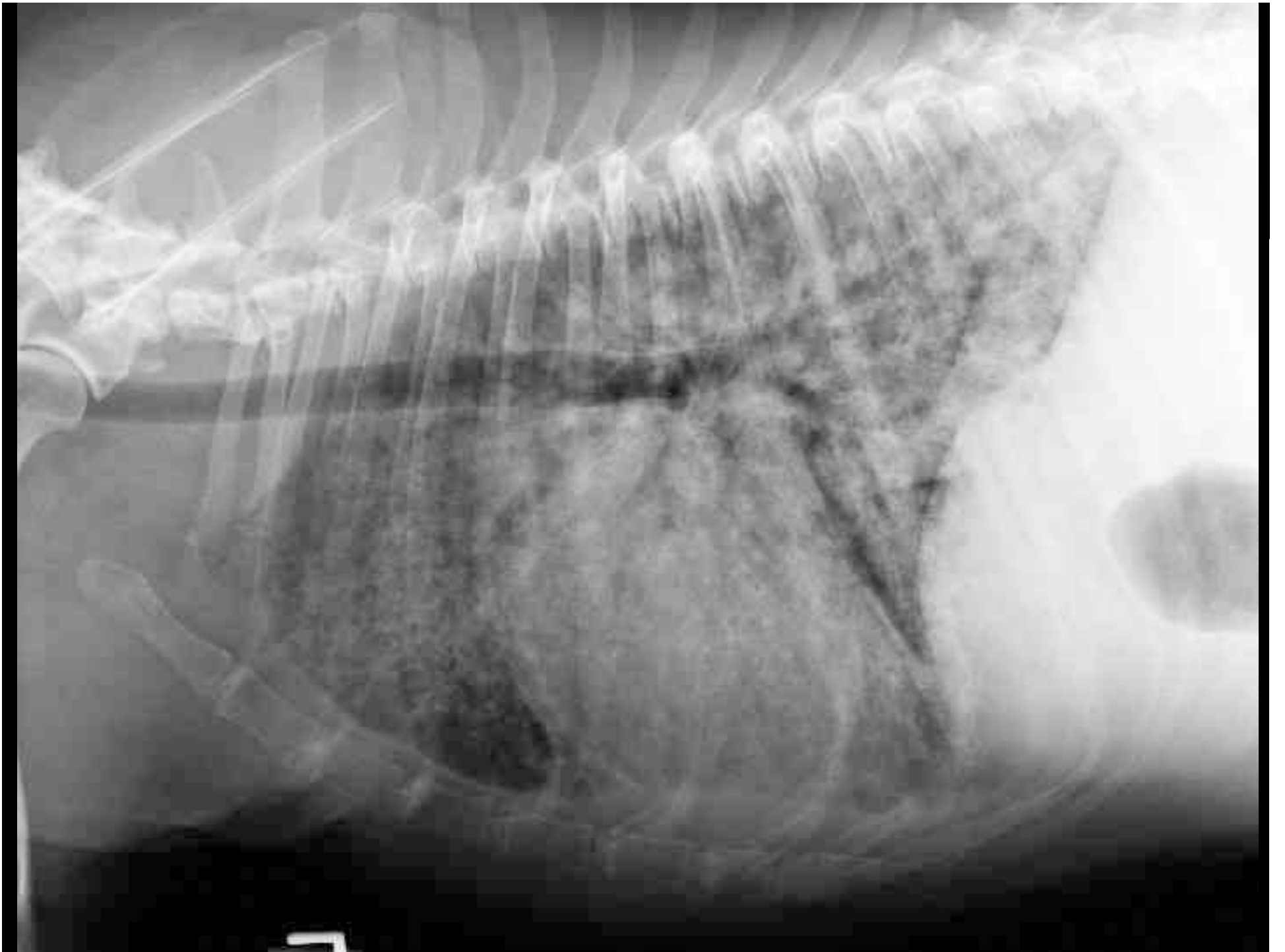
- Röntgen und Ultraschall Abdomen unauffällig
- Infusionstherapie
- Im Verlauf der Behandlung zunehmende Atemfrequenz, Dyspnoe
- Thoraxröntgen drei Tage später zur Verlaufskontrolle

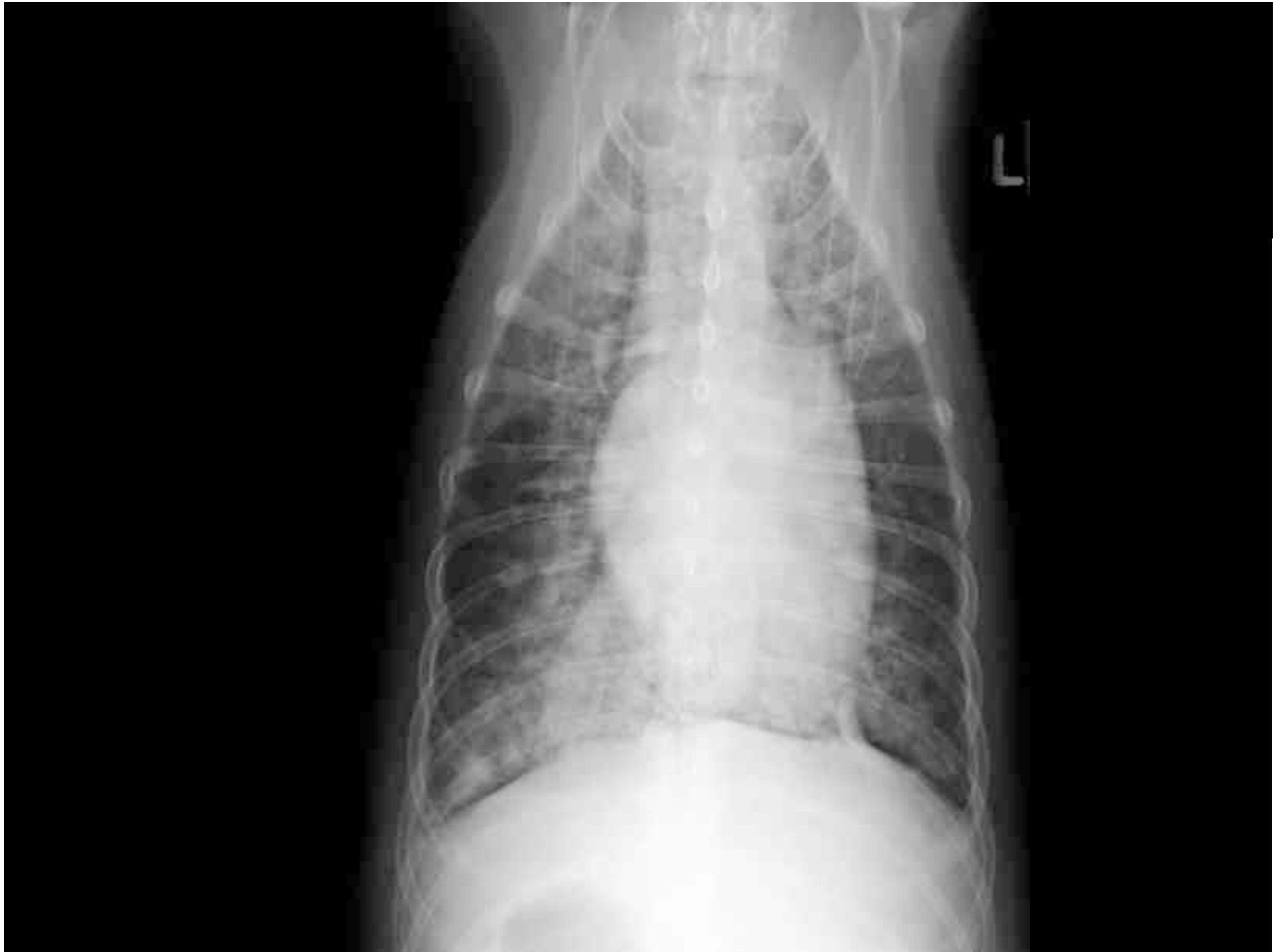

Universität
Zürich UZH

Thoraxröntgen









**Universität
Zürich** UZH

Abteilung Bildgebende Diagnostik

- Bitte verfassen Sie einen Röntgenbericht.

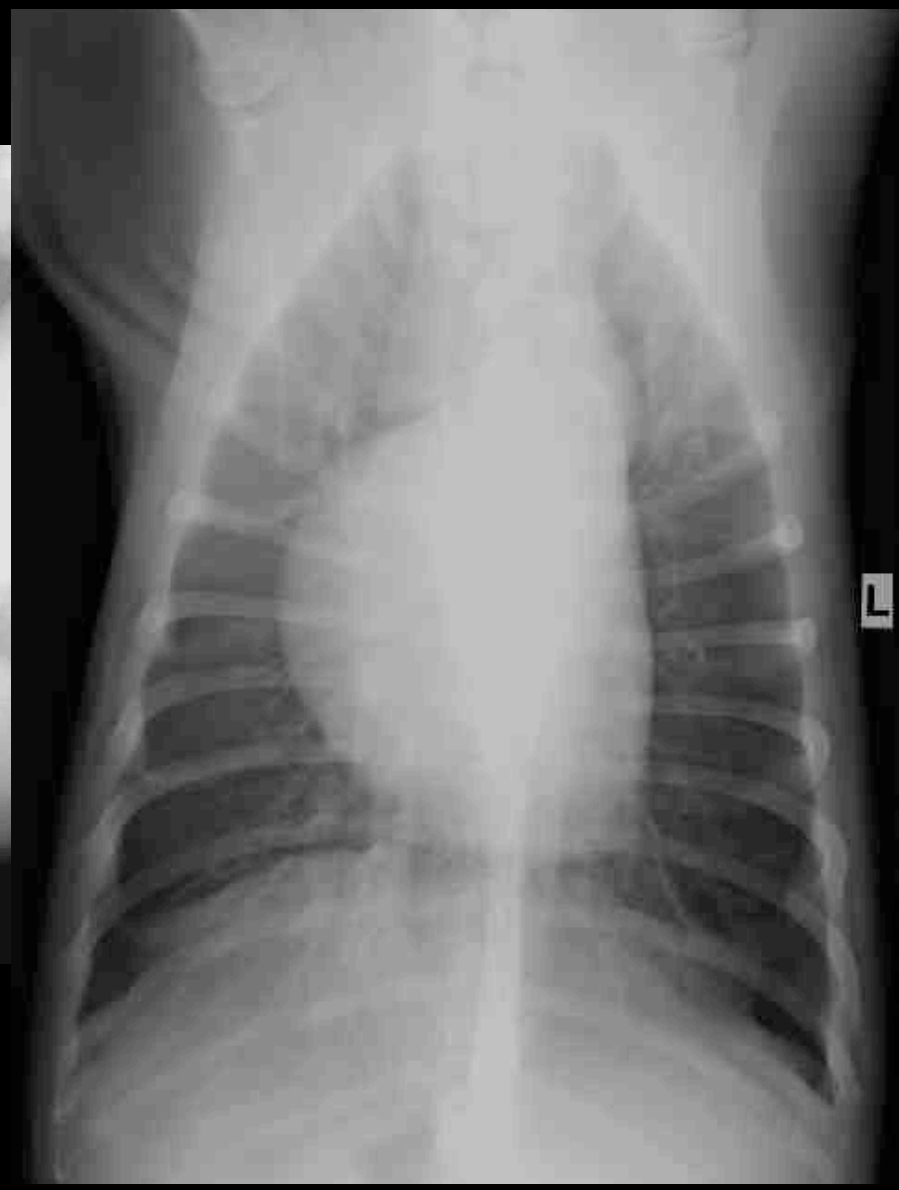
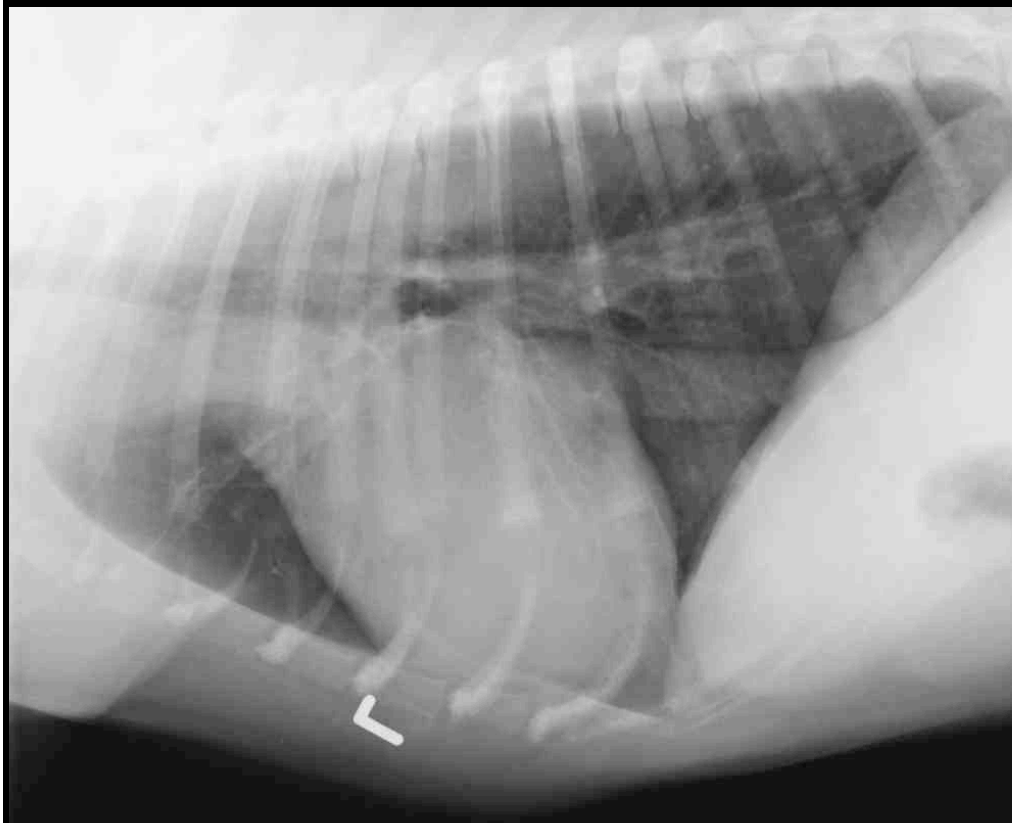


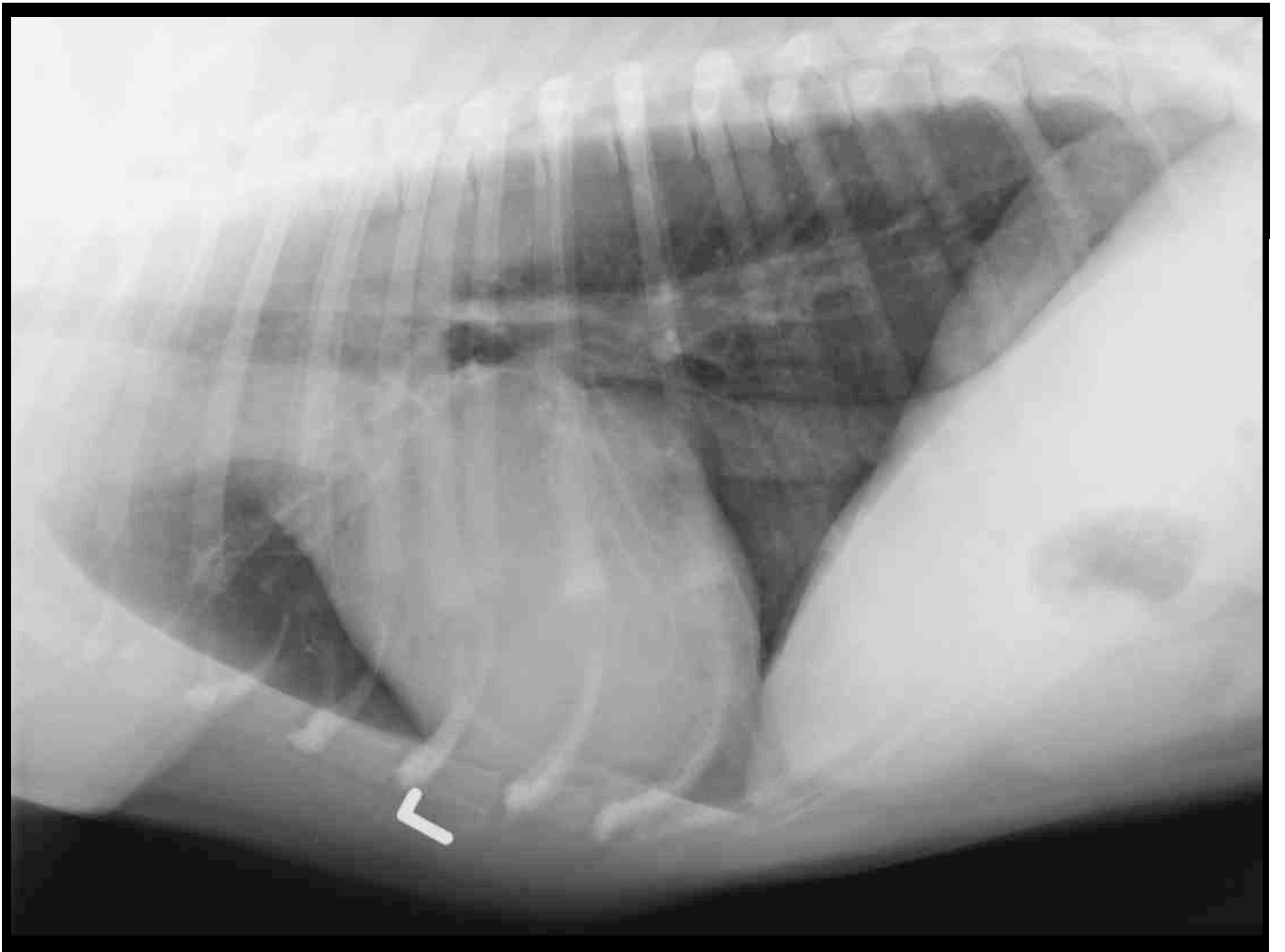
- “Buzz”; American Bullterrier; m; 4j
- Anamnese:
 - Dyspnoe mit Zyanose
 - lautes Herzgeräusch IV/VI, PM linke Herzbasis

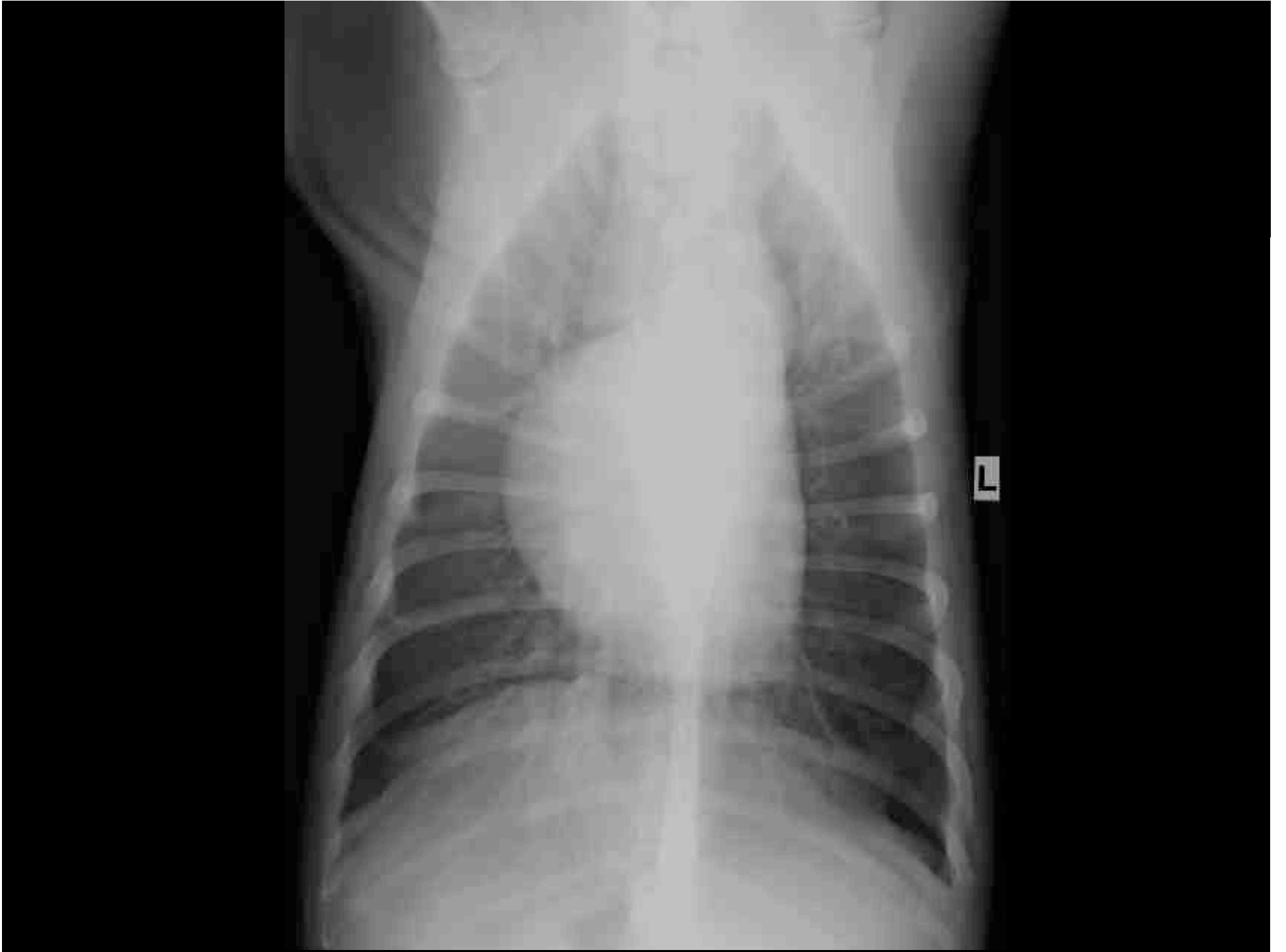


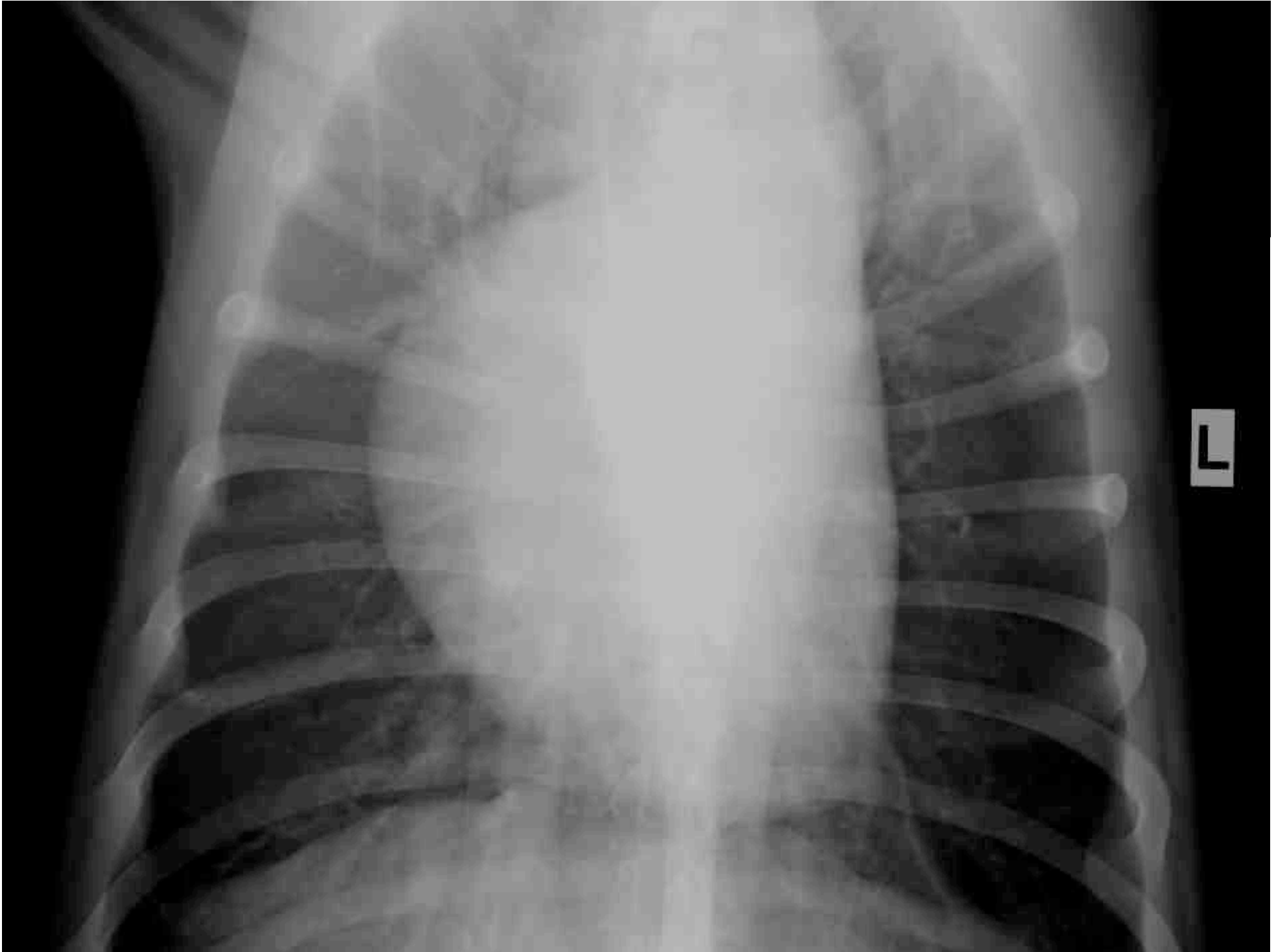
Universität
Zürich UZH

Thoraxröntgen











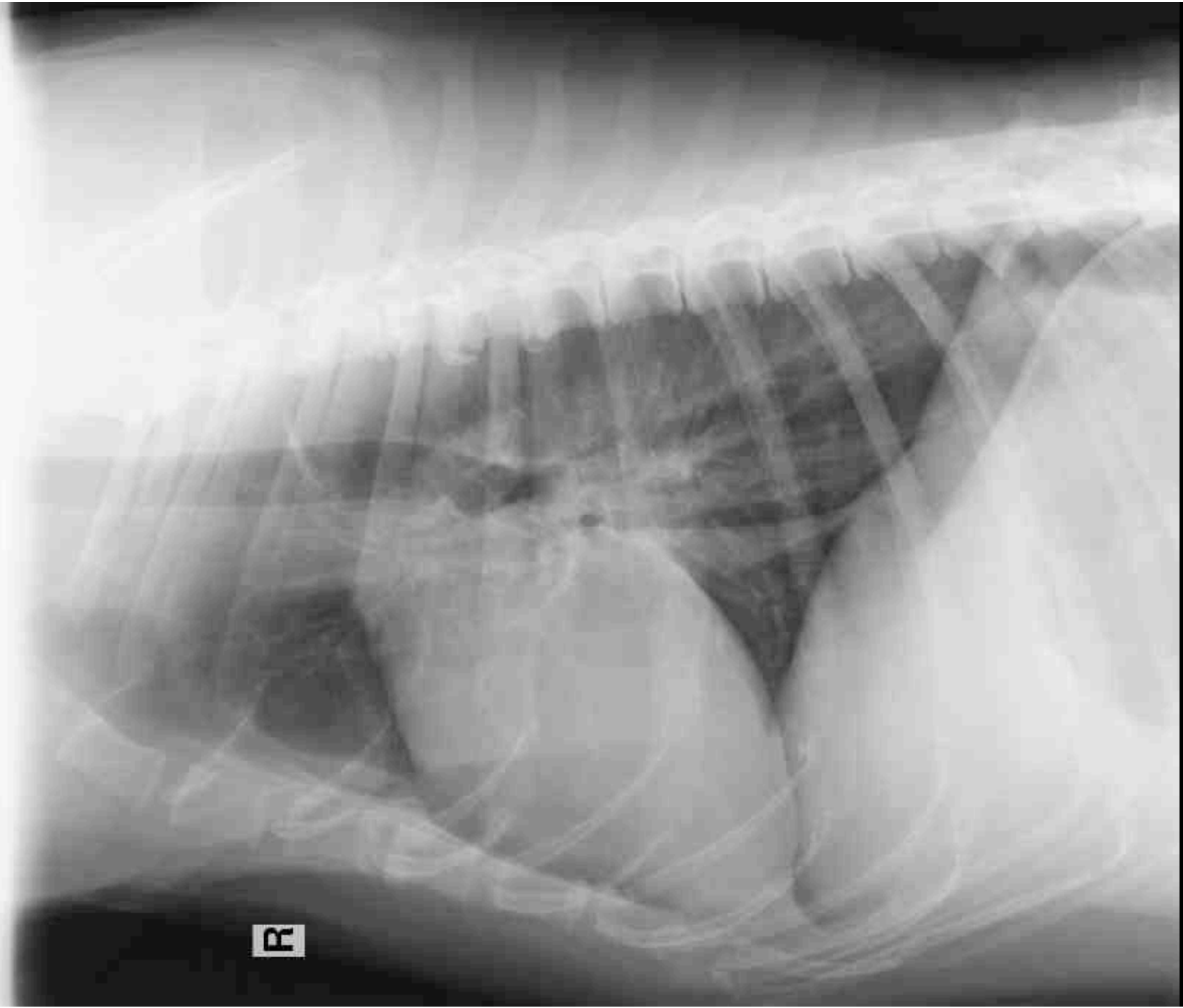
**Universität
Zürich** UZH

Abteilung Bildgebende Diagnostik

- Bitte verfassen Sie einen Röntgenbericht.



- “Unuk”; Hovawart; m; 15j
- Anamnese:
 - Schwäche, Zittern
 - Dehydratation



R

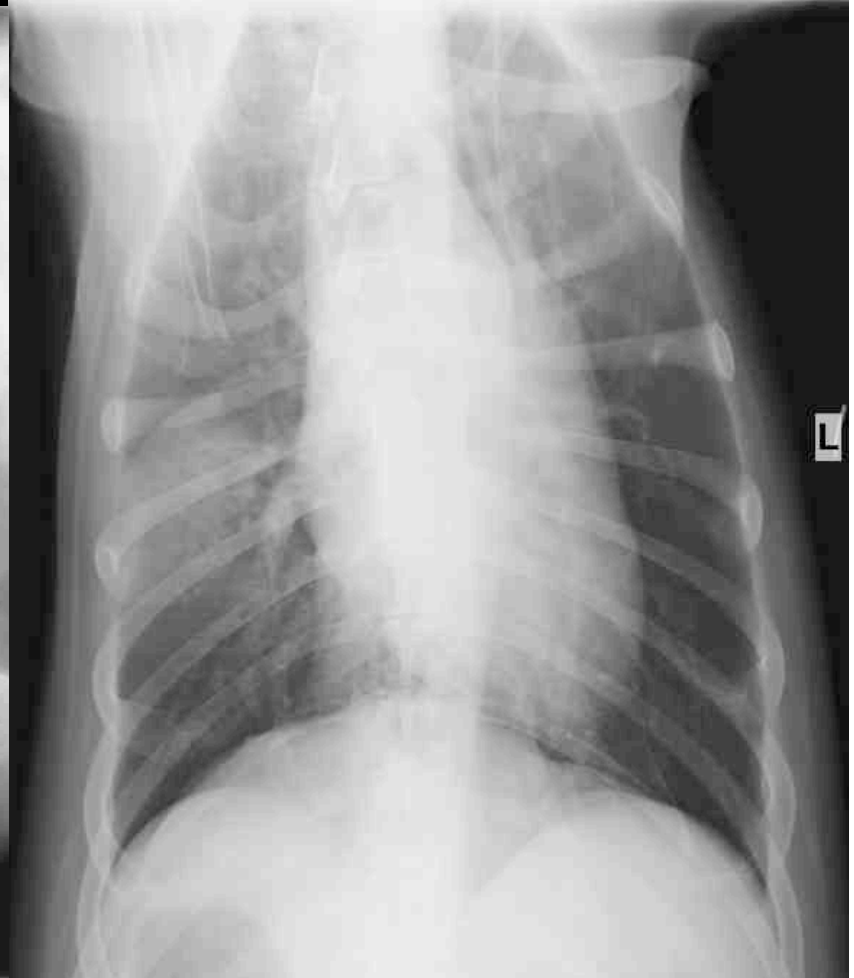
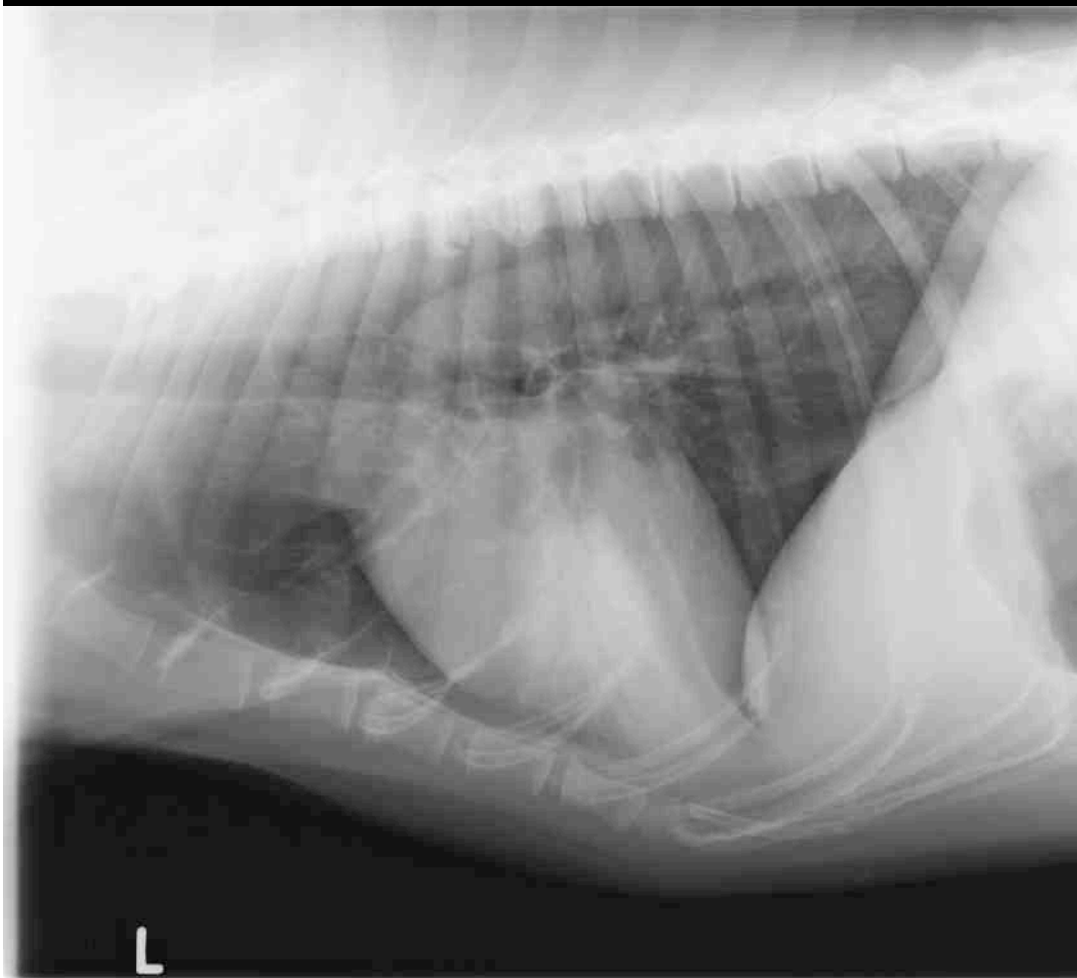
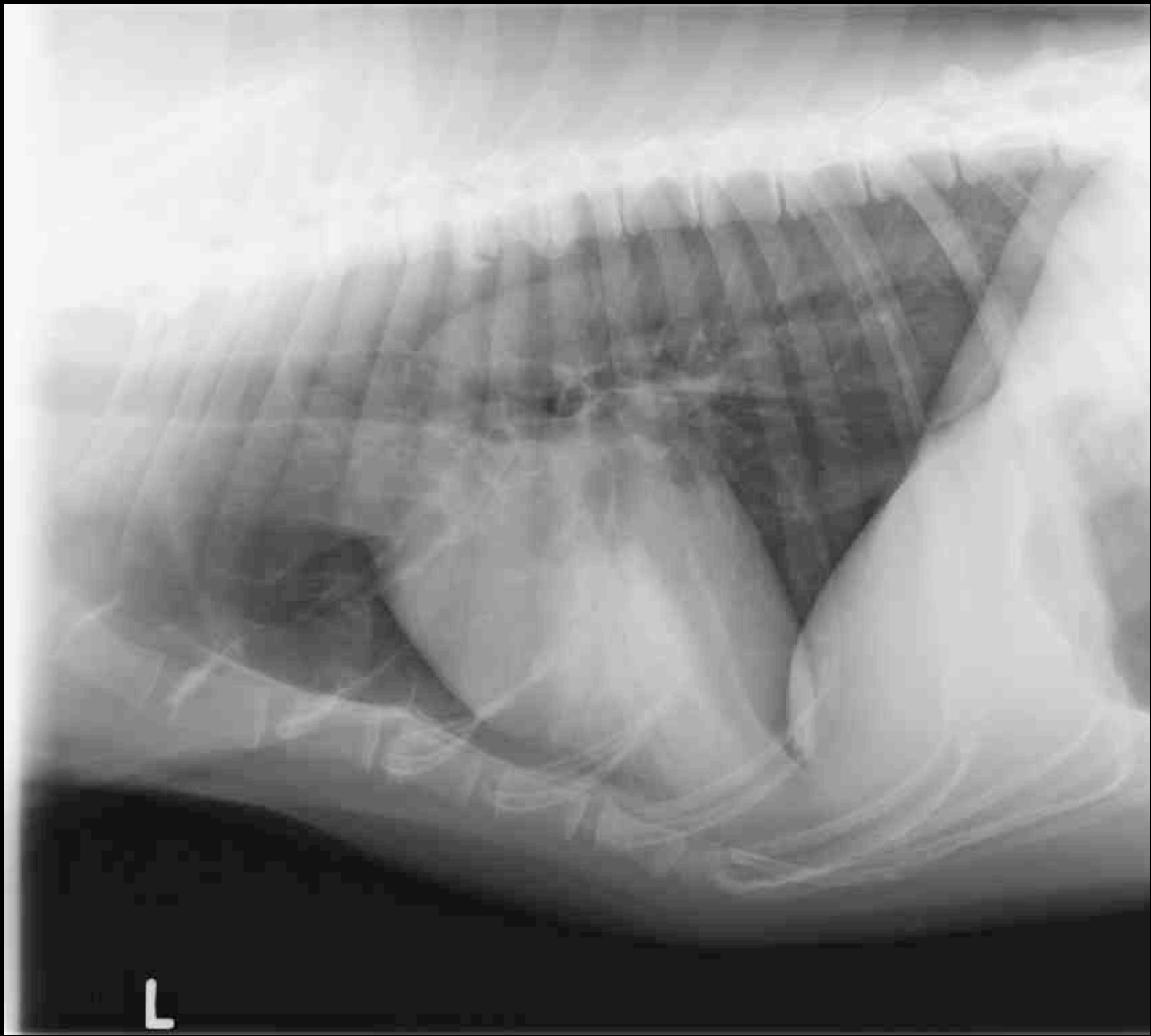
- Wollen wir uns auf eine laterale Projektion verlassen?
- Röntgenbilder vom gleichen Hund am gleichen Tag:

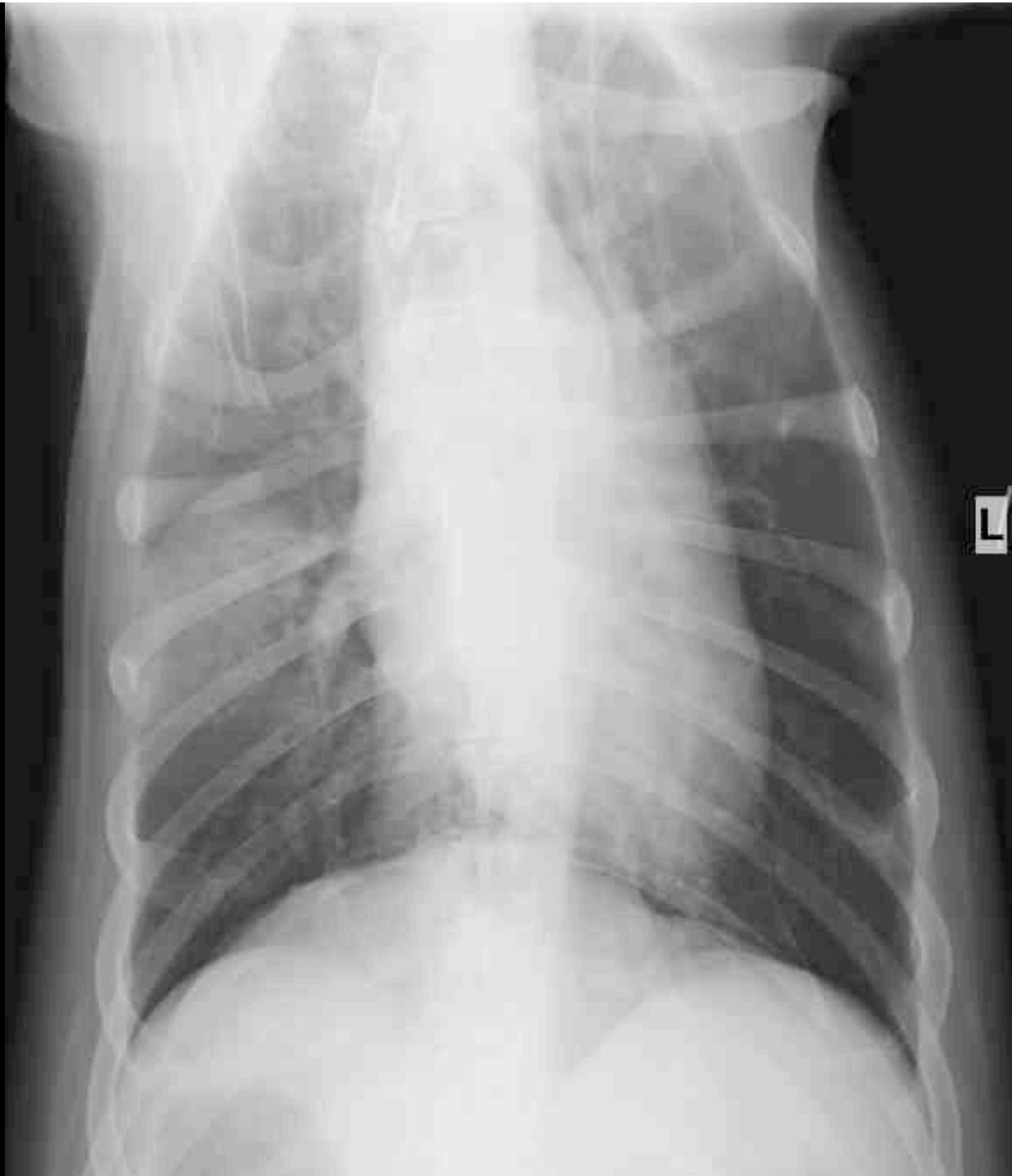

Universität
Zürich ^{UZH}

Thoraxröntgen









**Universität
Zürich** UZH

Abteilung Bildgebende Diagnostik

- Wie beeinflussen die zusätzlichen Bilder Ihre Röntgendiagnose?

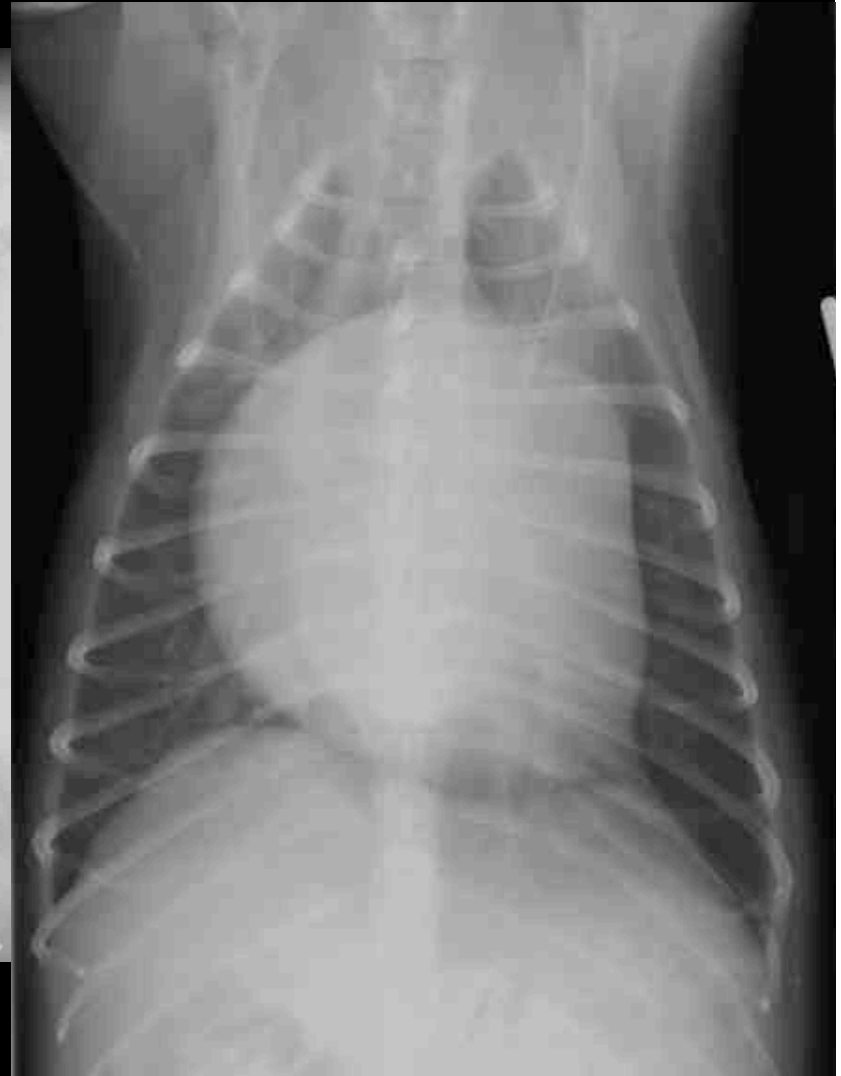
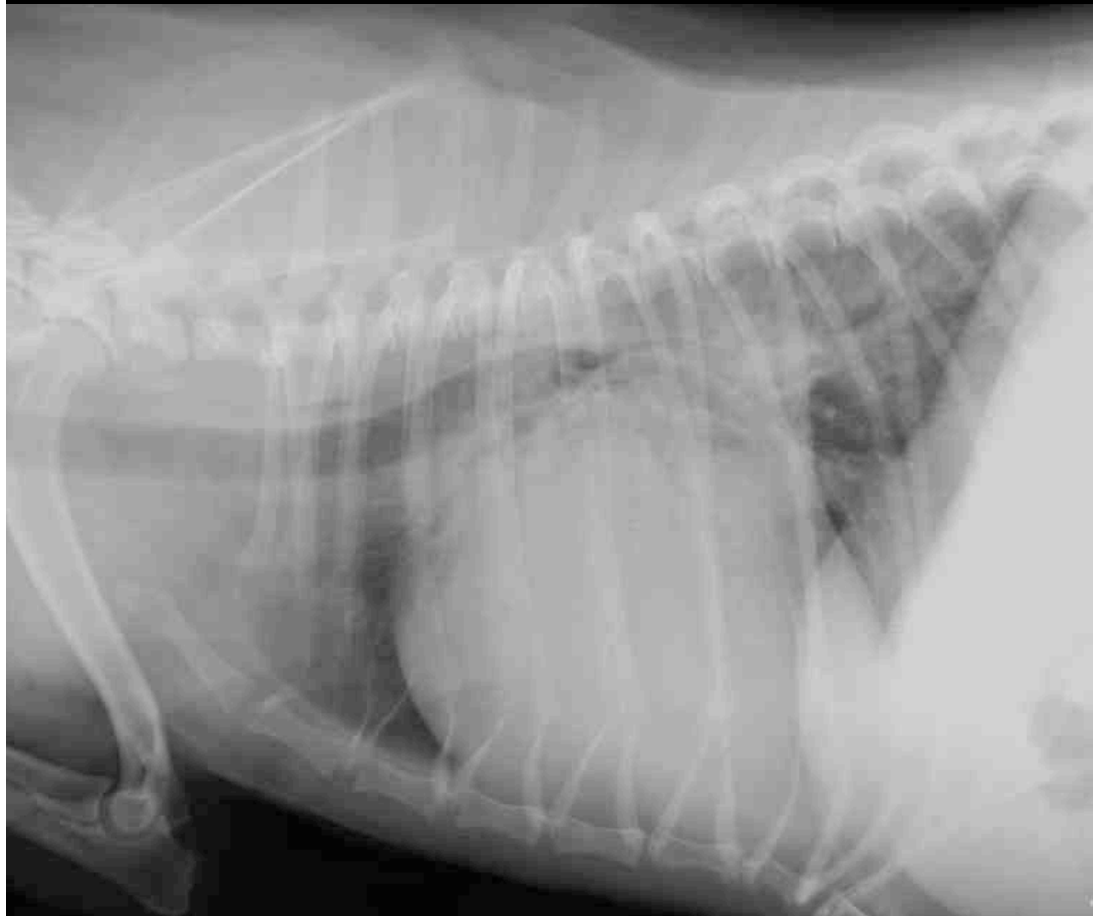
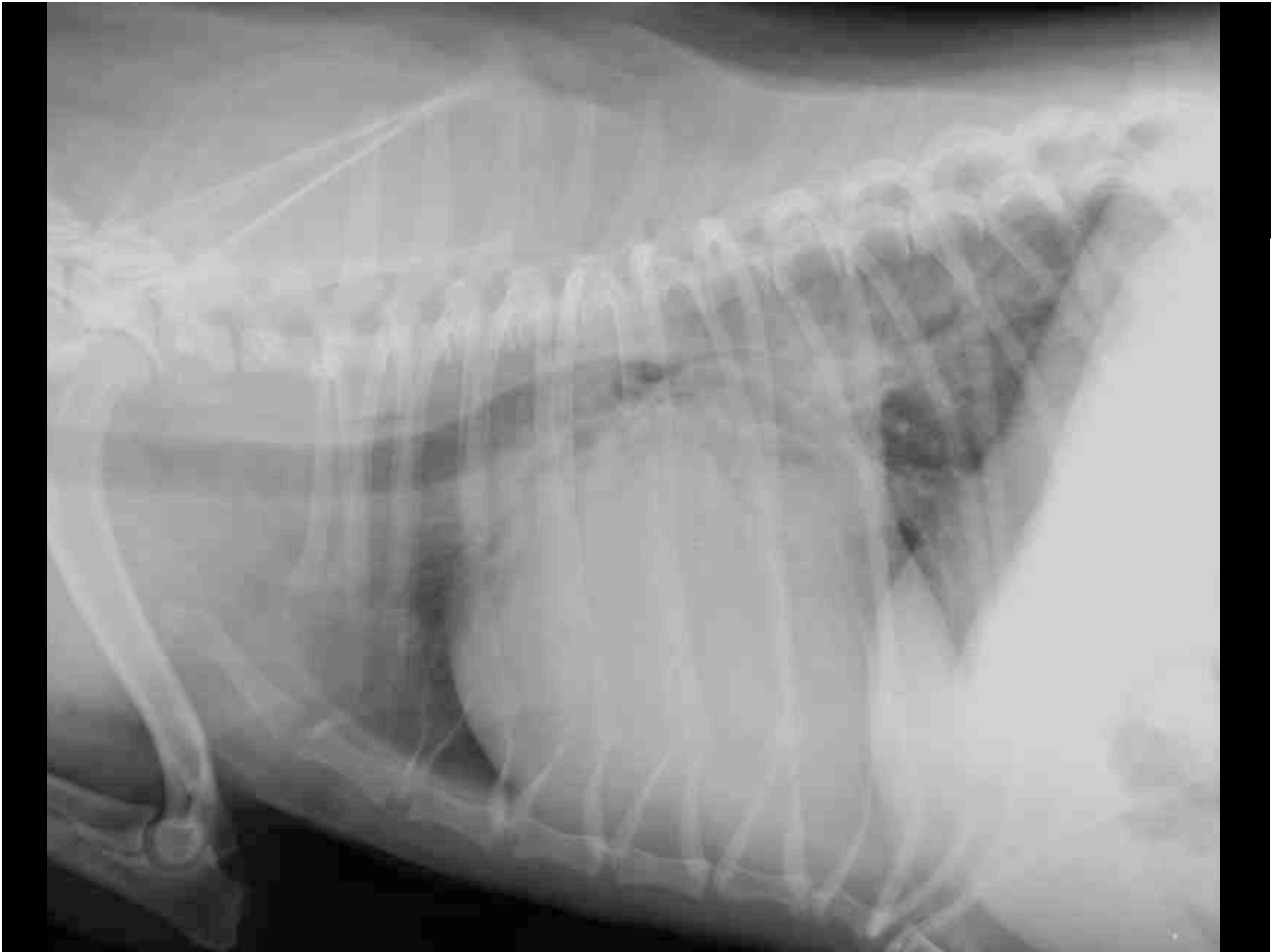- “Jaennie”; Cavalier King Charles; w; 12j
- Anamnese:
 - Husten, Leistungsintoleranz
 - holosystolisches HG V/VI, PM bilateral
 - schwacher Femoralpuls

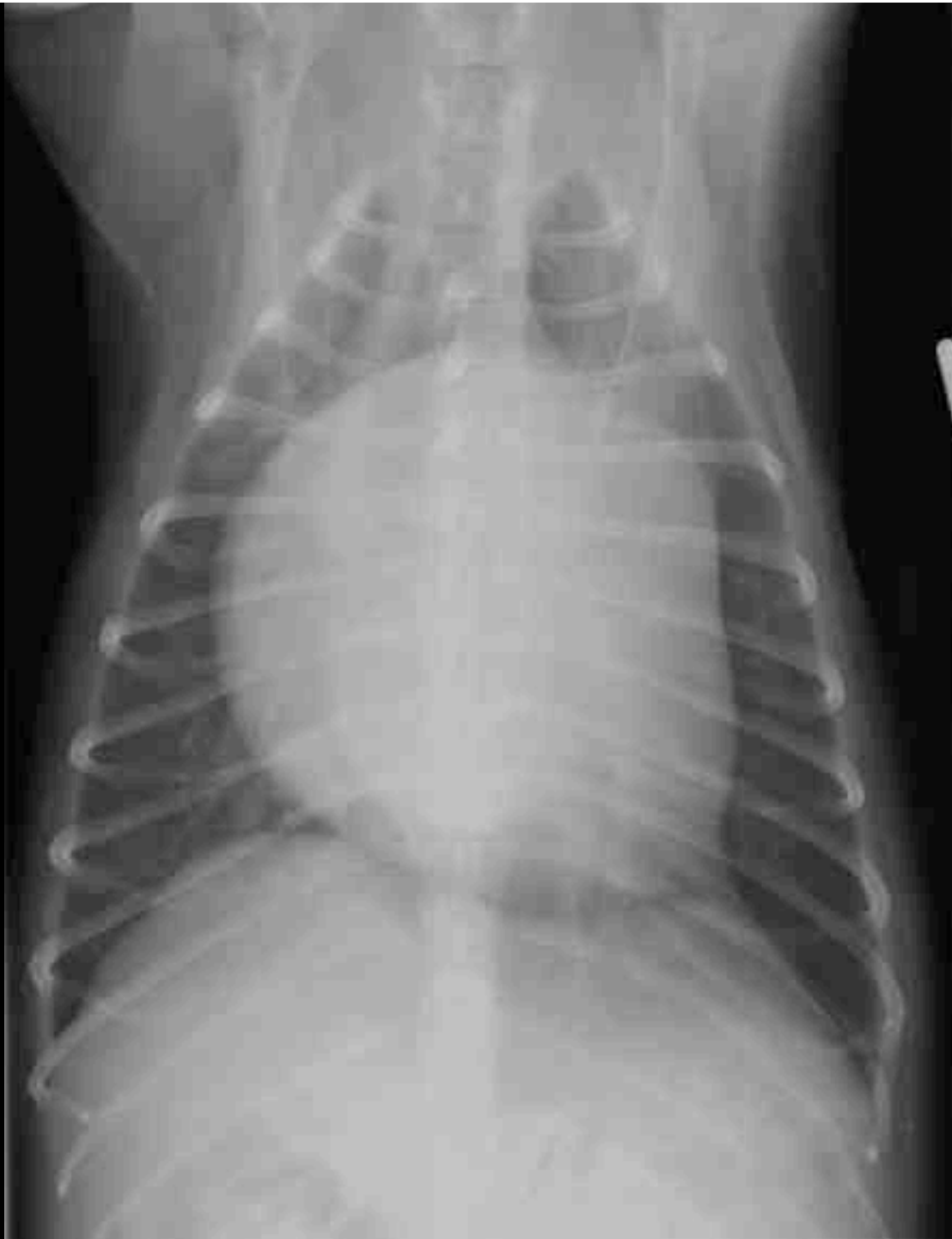

Universität
Zürich ^{UZH}

Thoraxröntgen









**Universität
Zürich** UZH

Abteilung Bildgebende Diagnostik

- Bitte verfassen Sie einen Röntgenbericht.

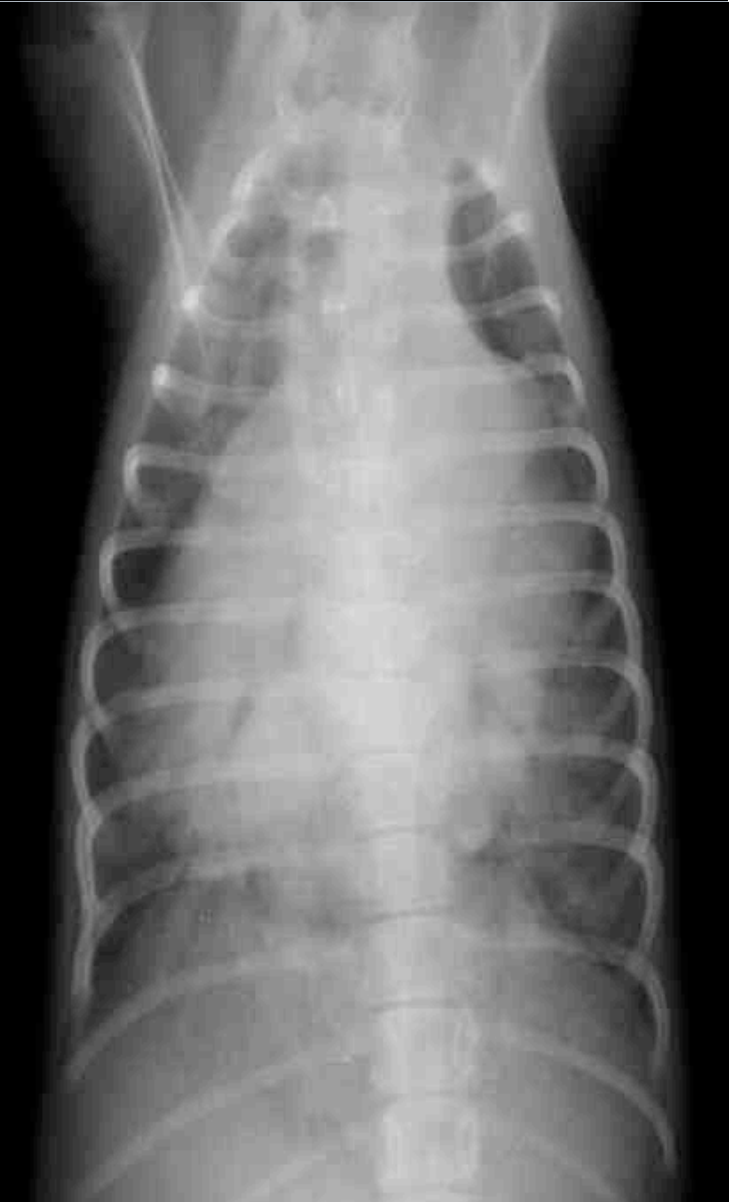
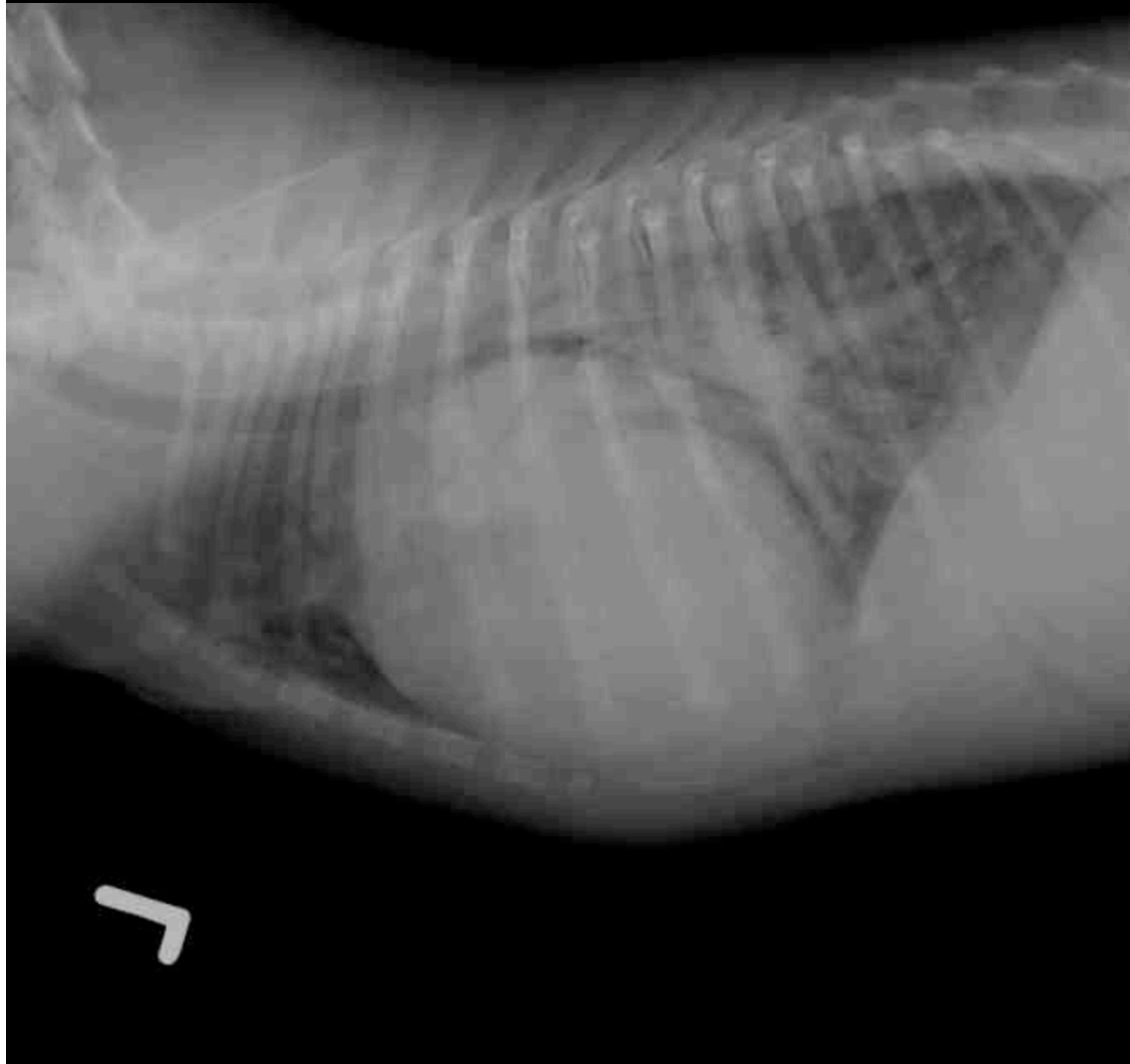
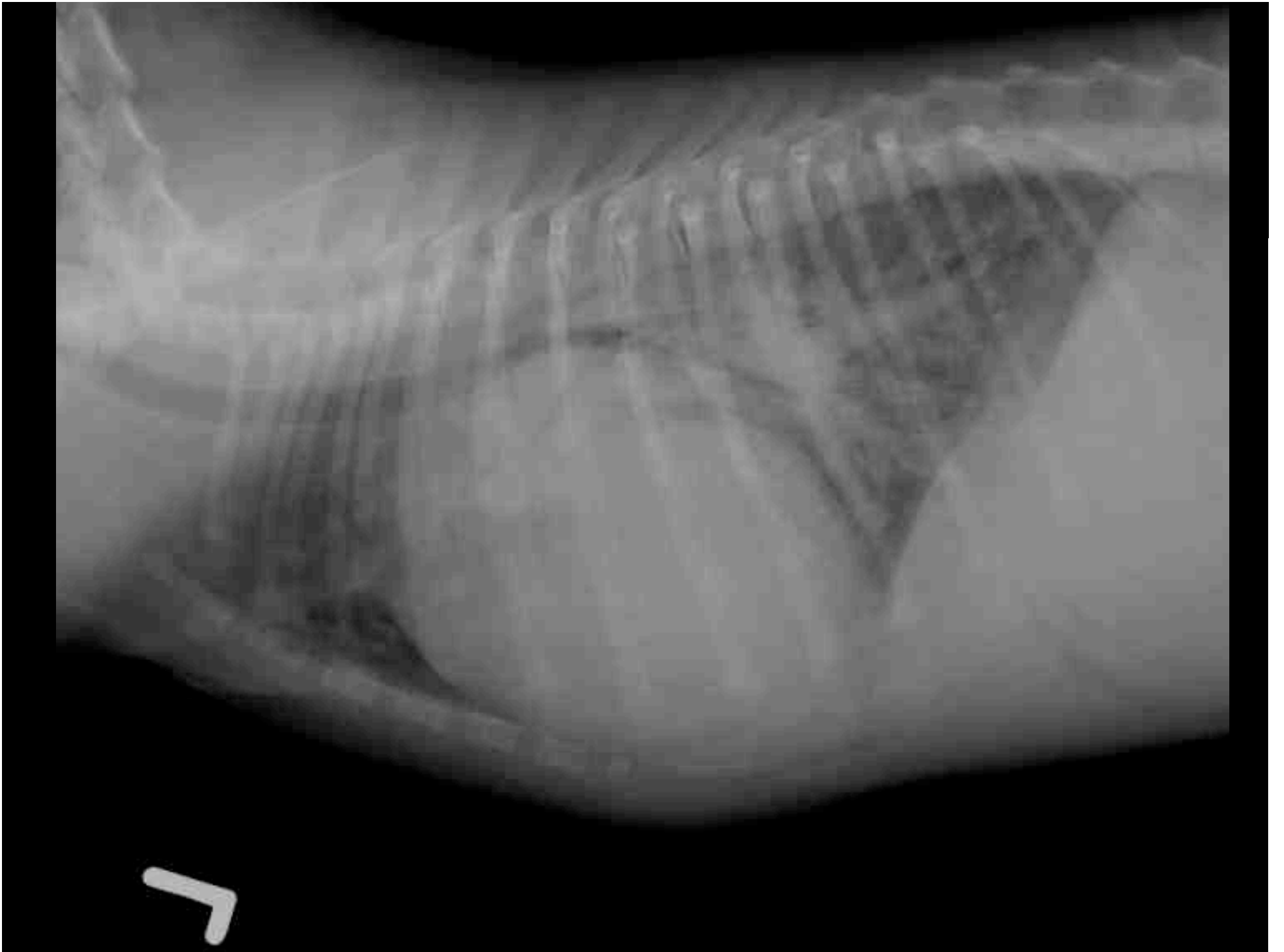- “Raya”; Berger des Pyrenées; w; 3 Monate
- Anamnese:
 - Leistungsintoleranz
 - Maschinengeräusch bei Herzauskultation

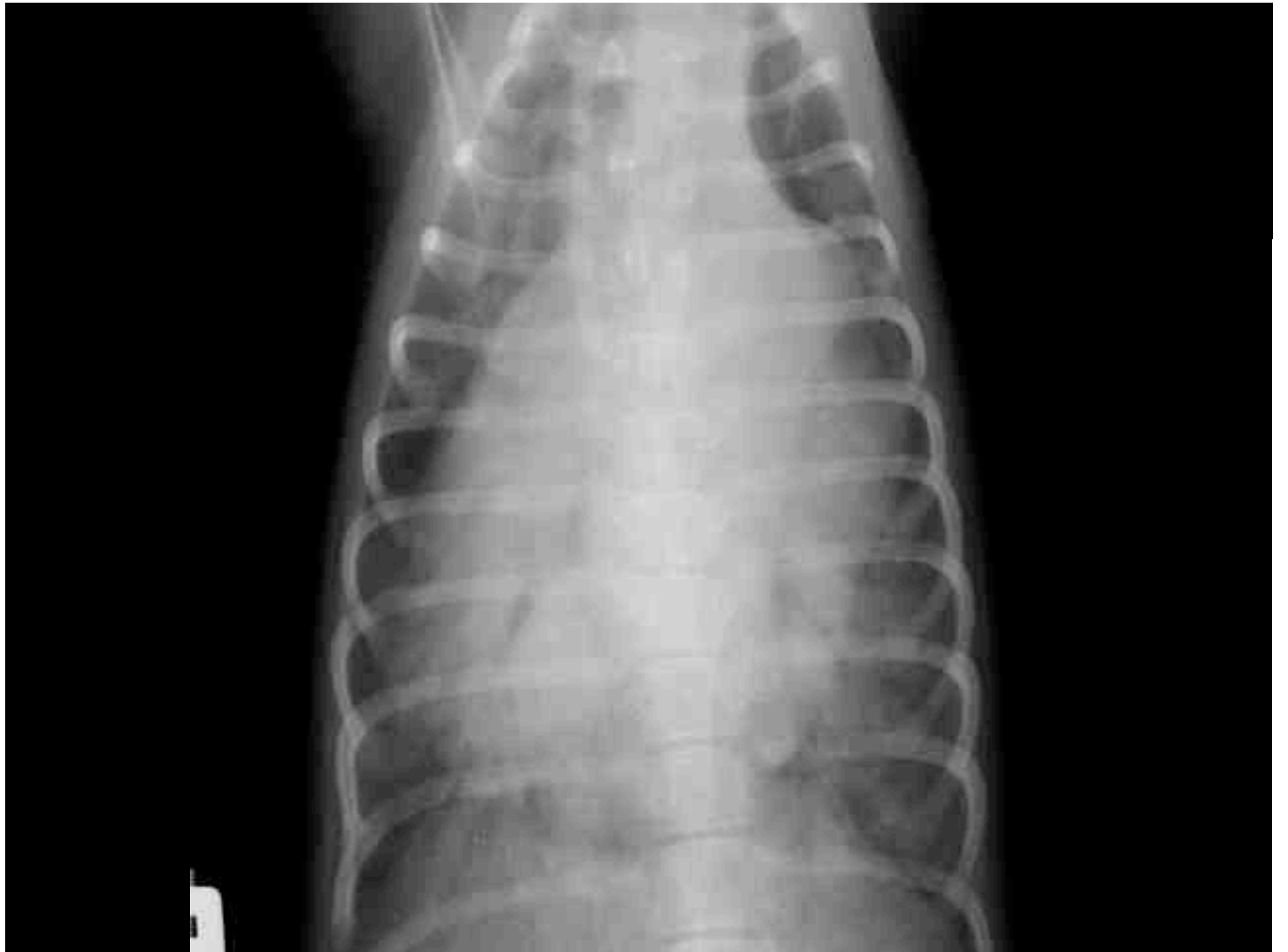

Universität
Zürich UZH

Thoraxröntgen









**Universität
Zürich** UZH

Abteilung Bildgebende Diagnostik

- Bitte verfassen Sie einen Röntgenbericht.

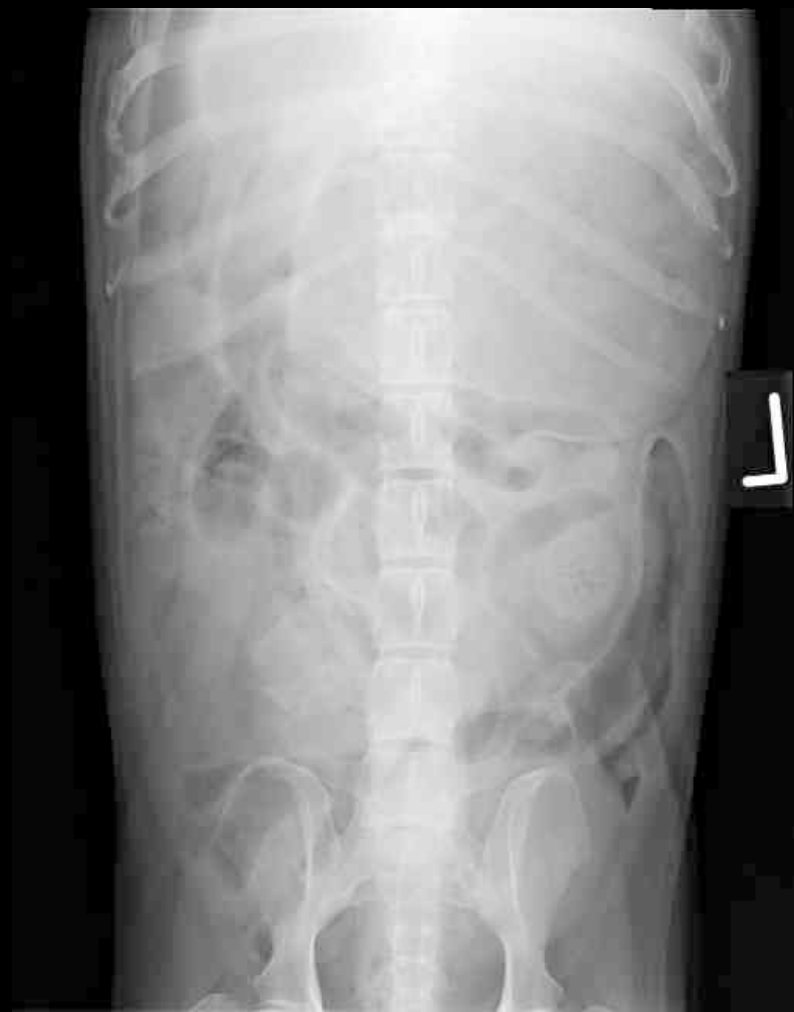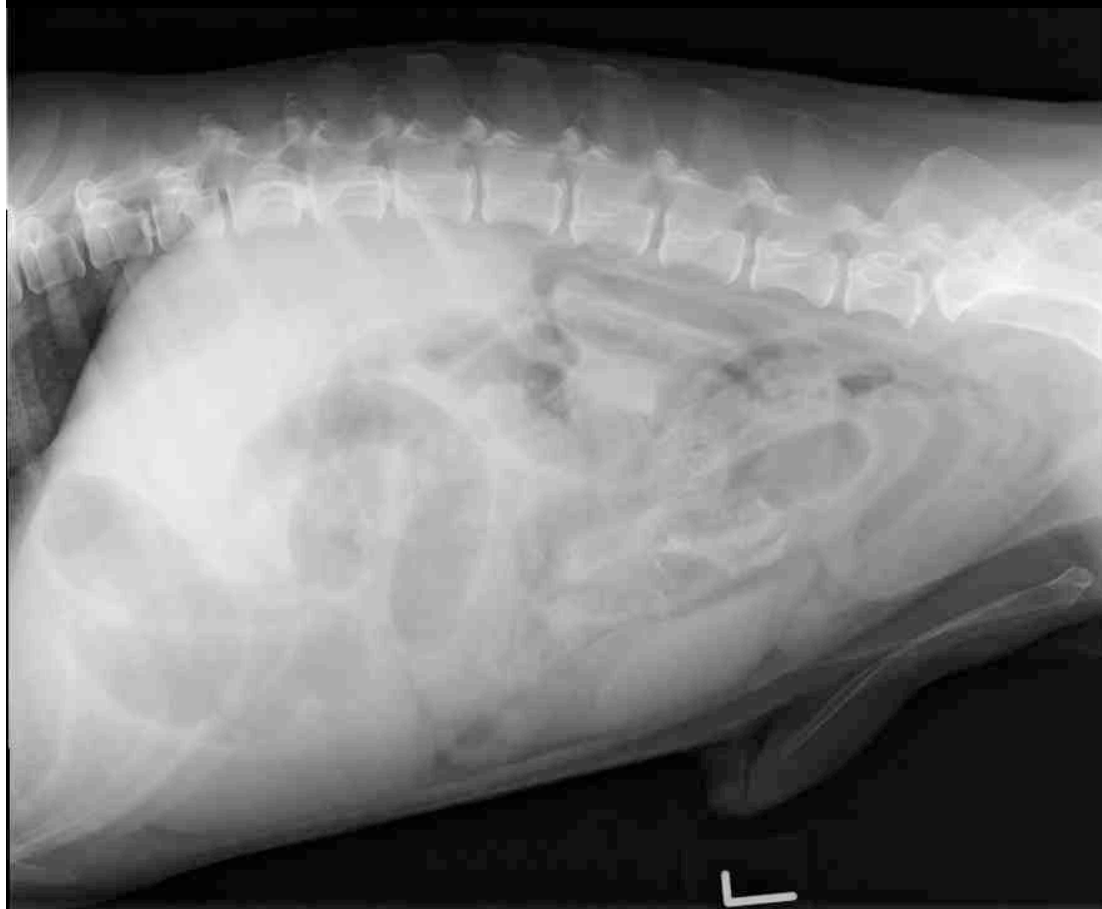


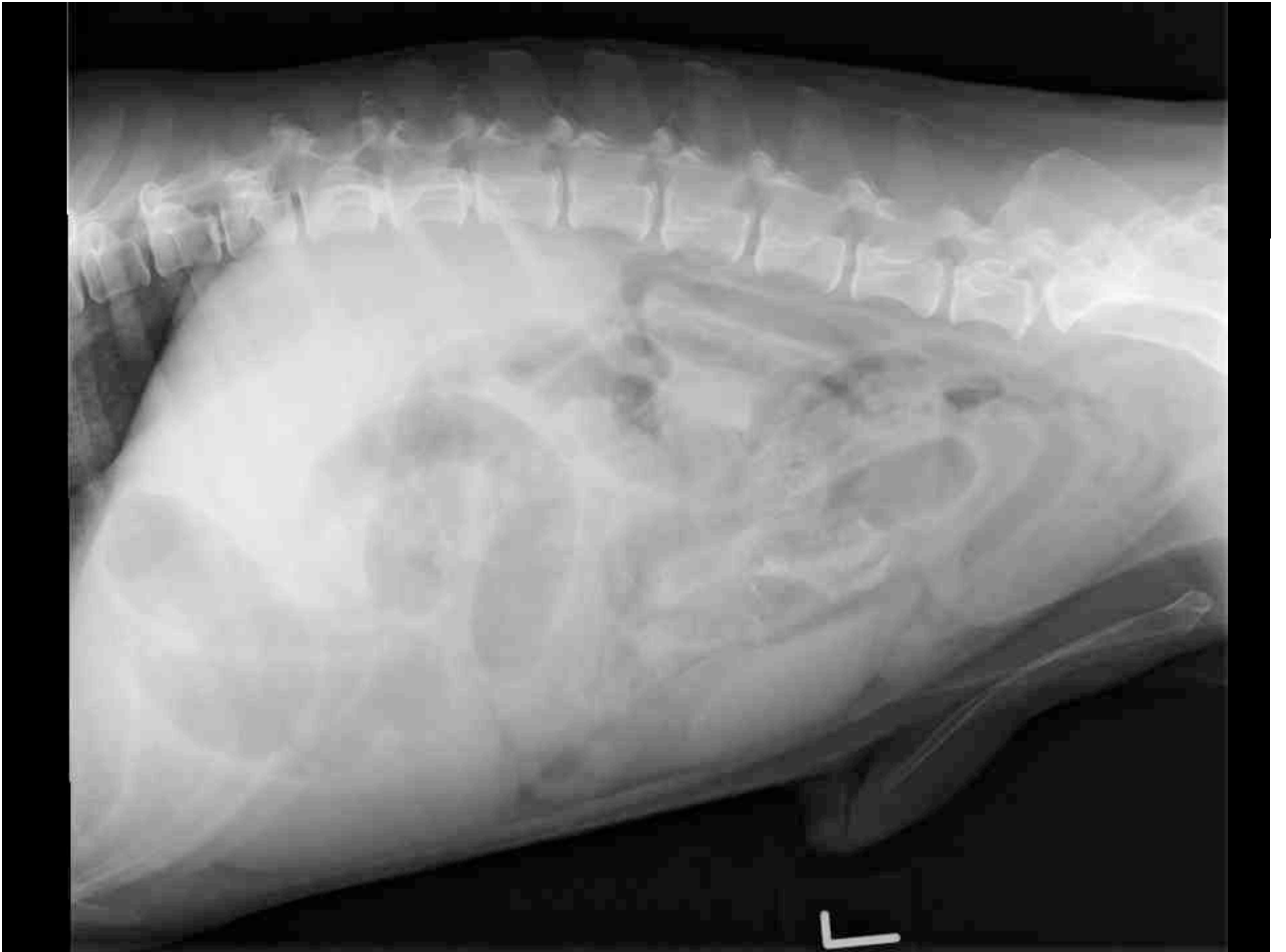
- “Henry”; Cocker Spaniel; mk; 13j
- Anamnese:
 - akut aufgetretenes Erbrechen
 - eine Hustenepisode beim Erbrechen

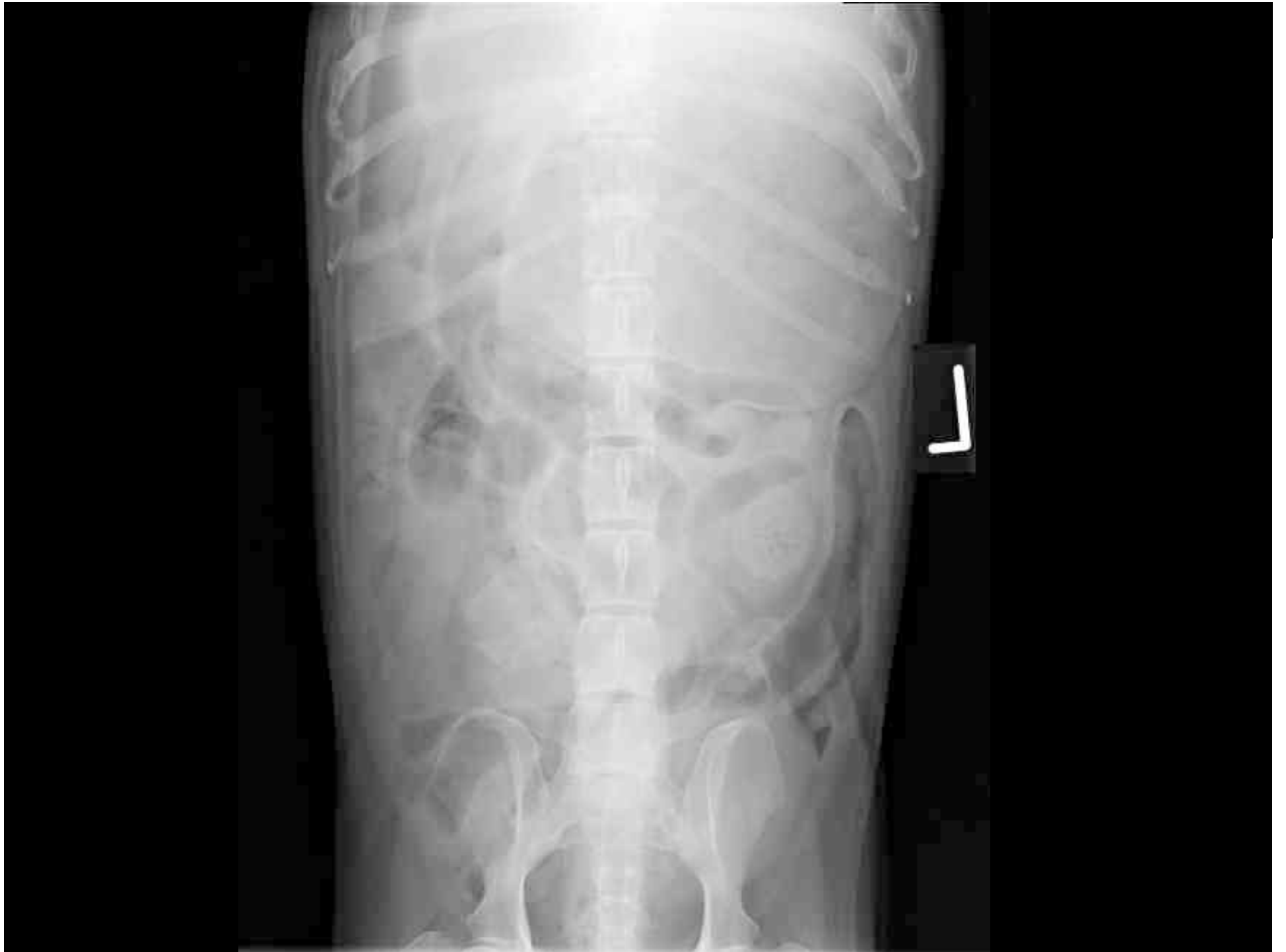

Universität
Zürich ^{UZH}

Thoraxröntgen



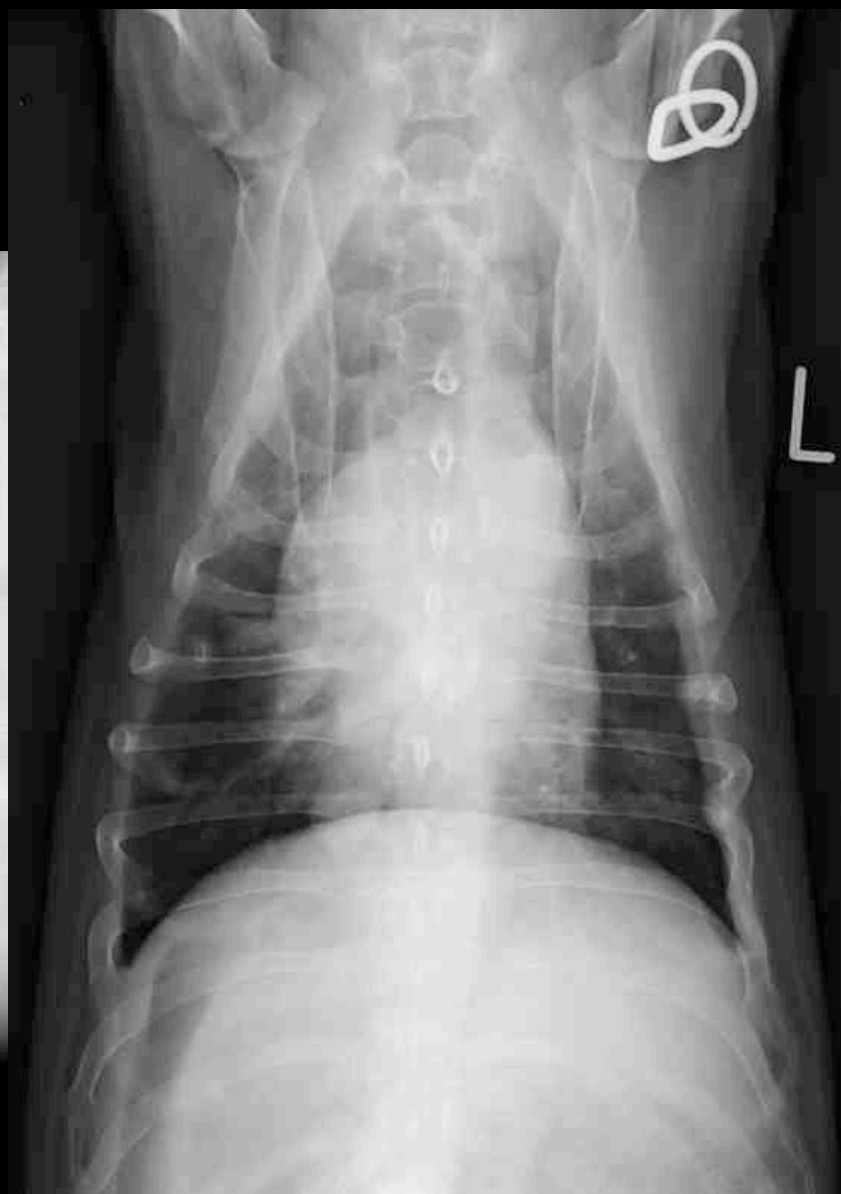
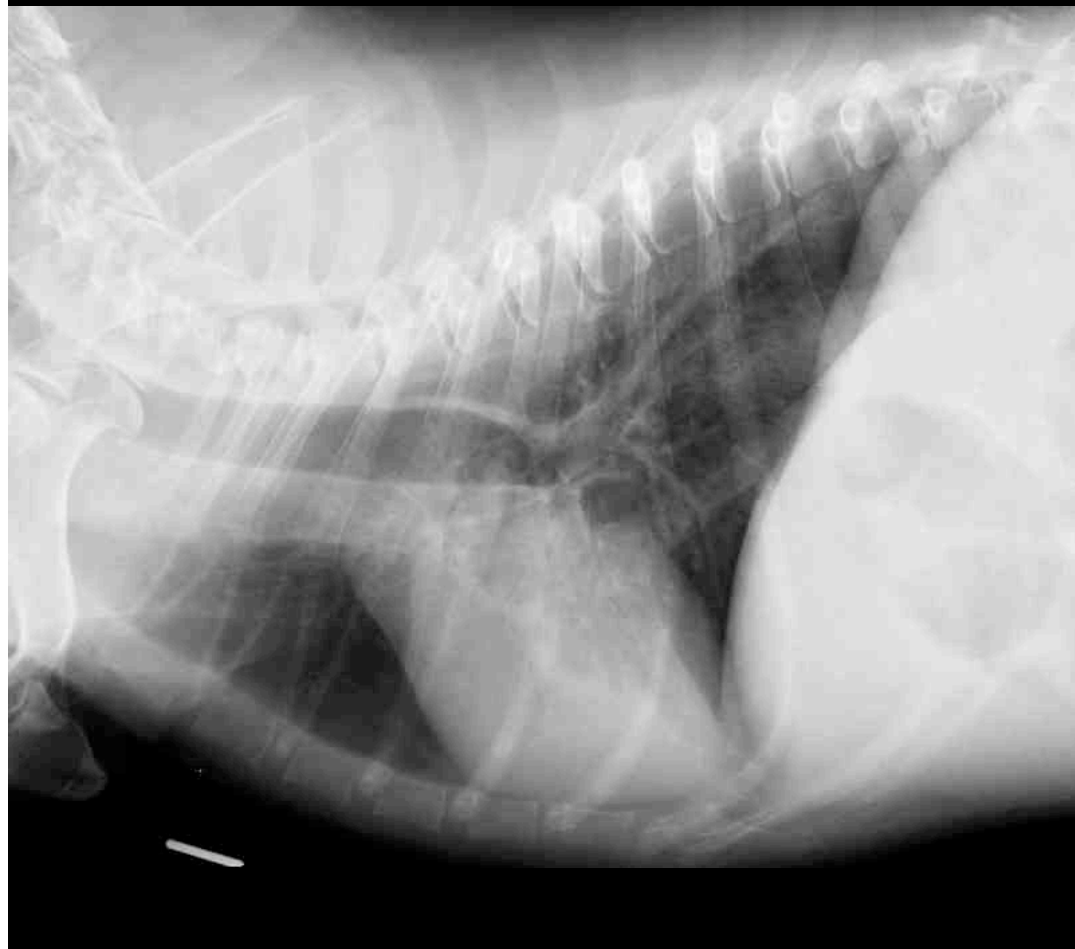


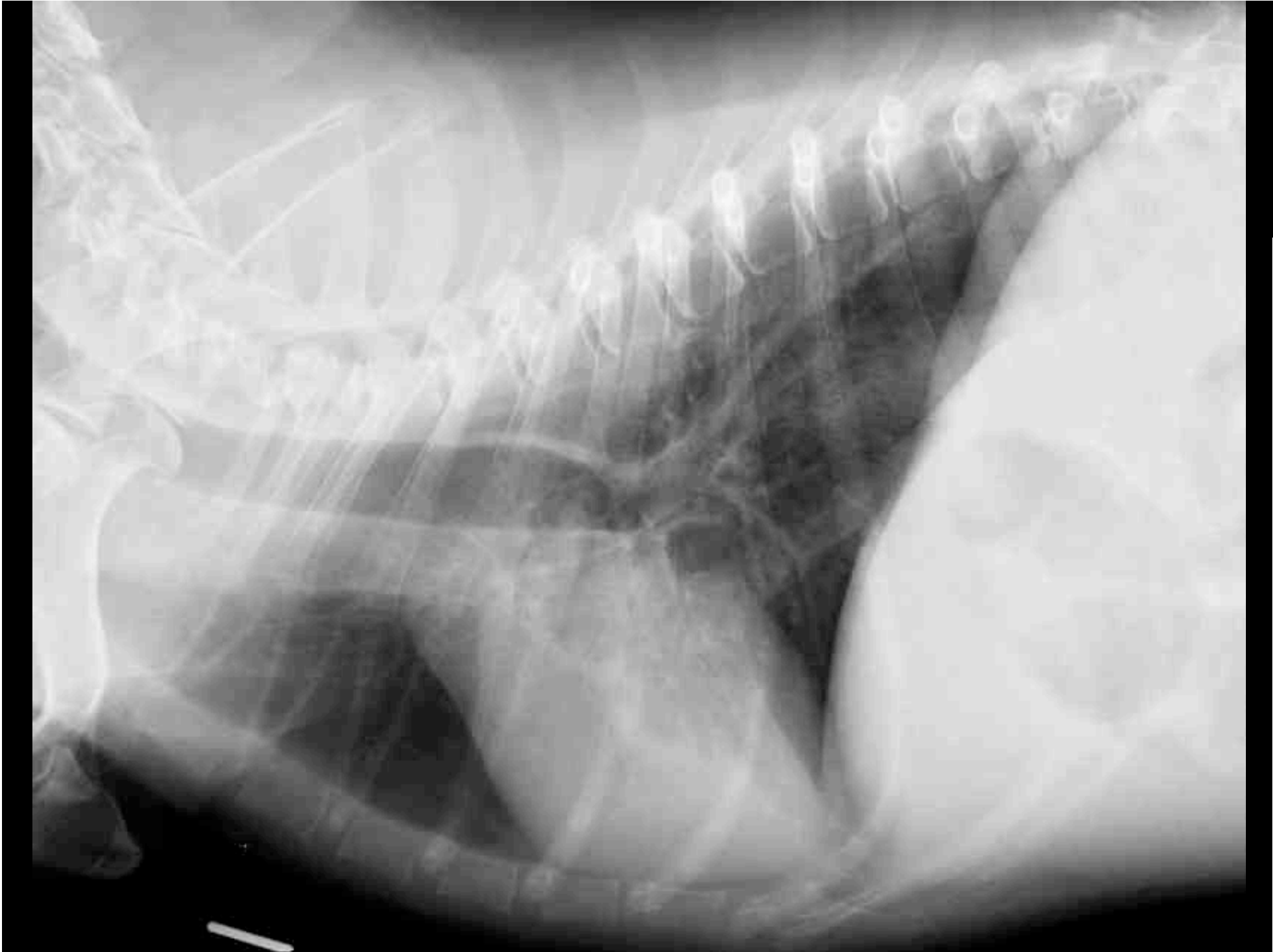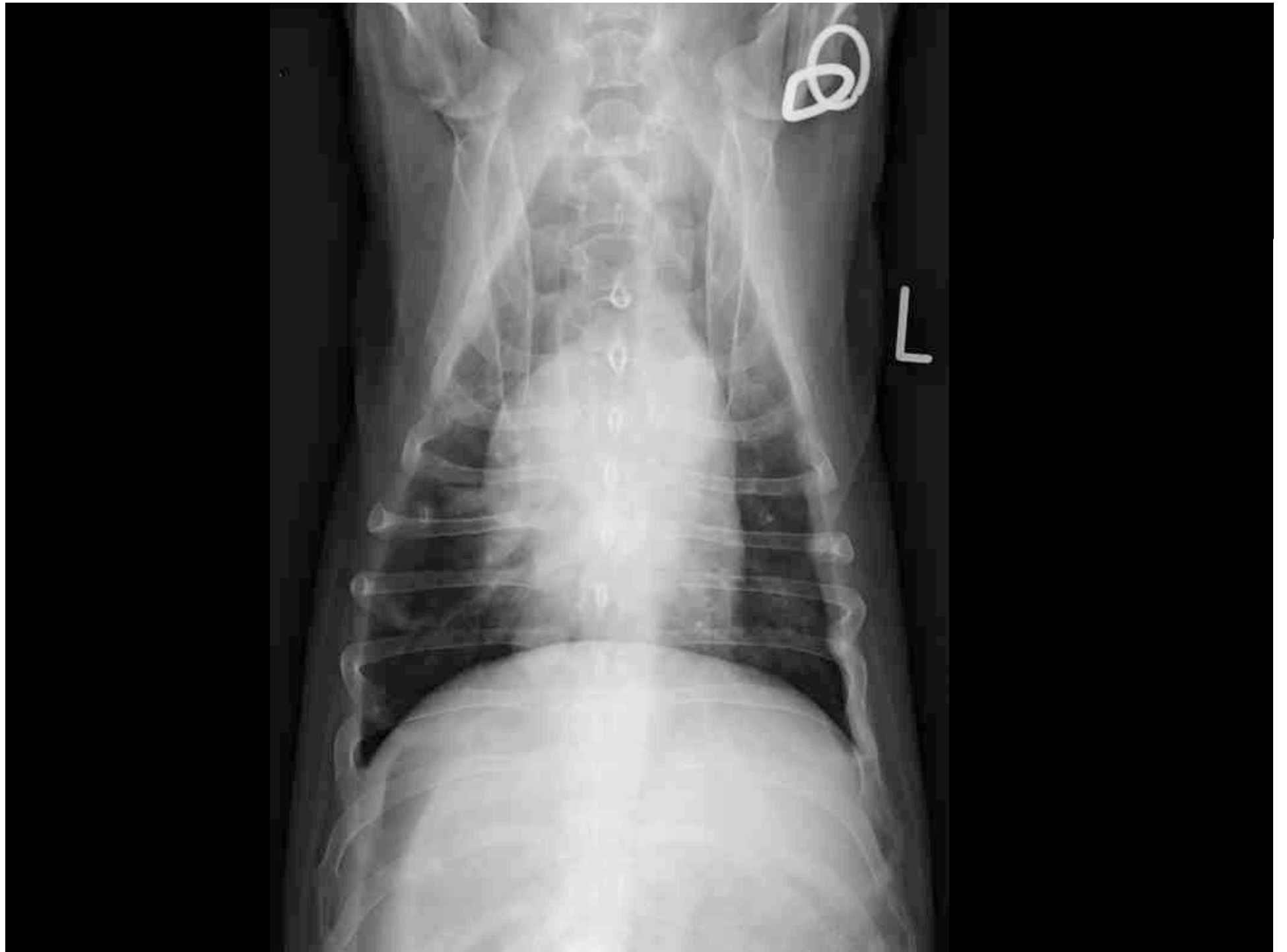


Universität
Zürich ^{UZH}

Thoraxröntgen









**Universität
Zürich** UZH

Abteilung Bildgebende Diagnostik

- Bitte verfassen Sie einen Röntgenbericht.

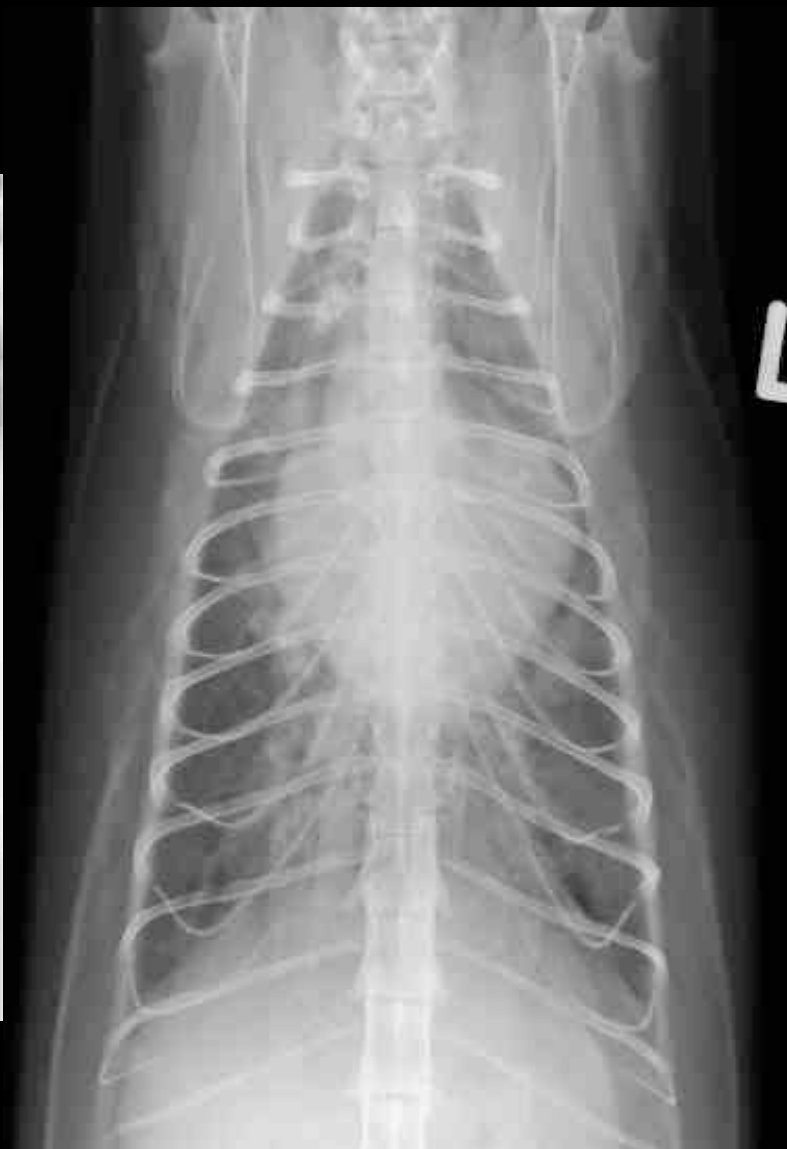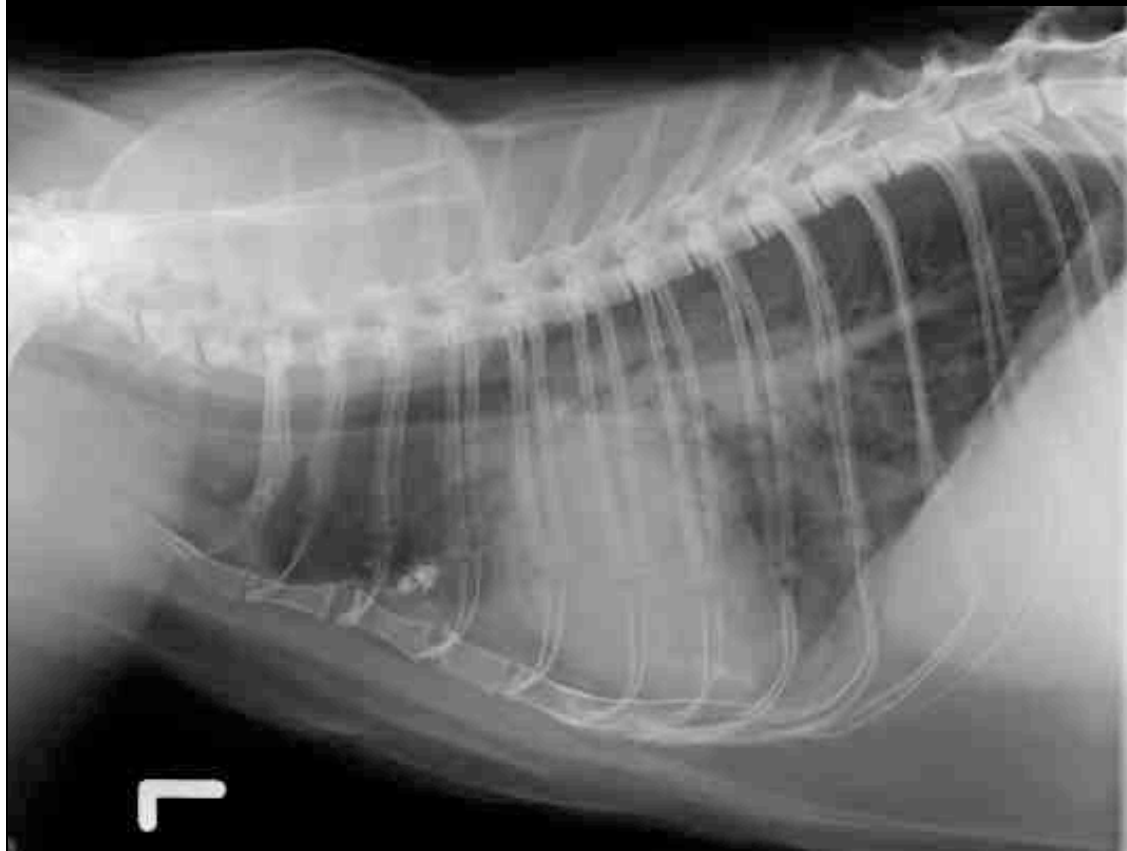


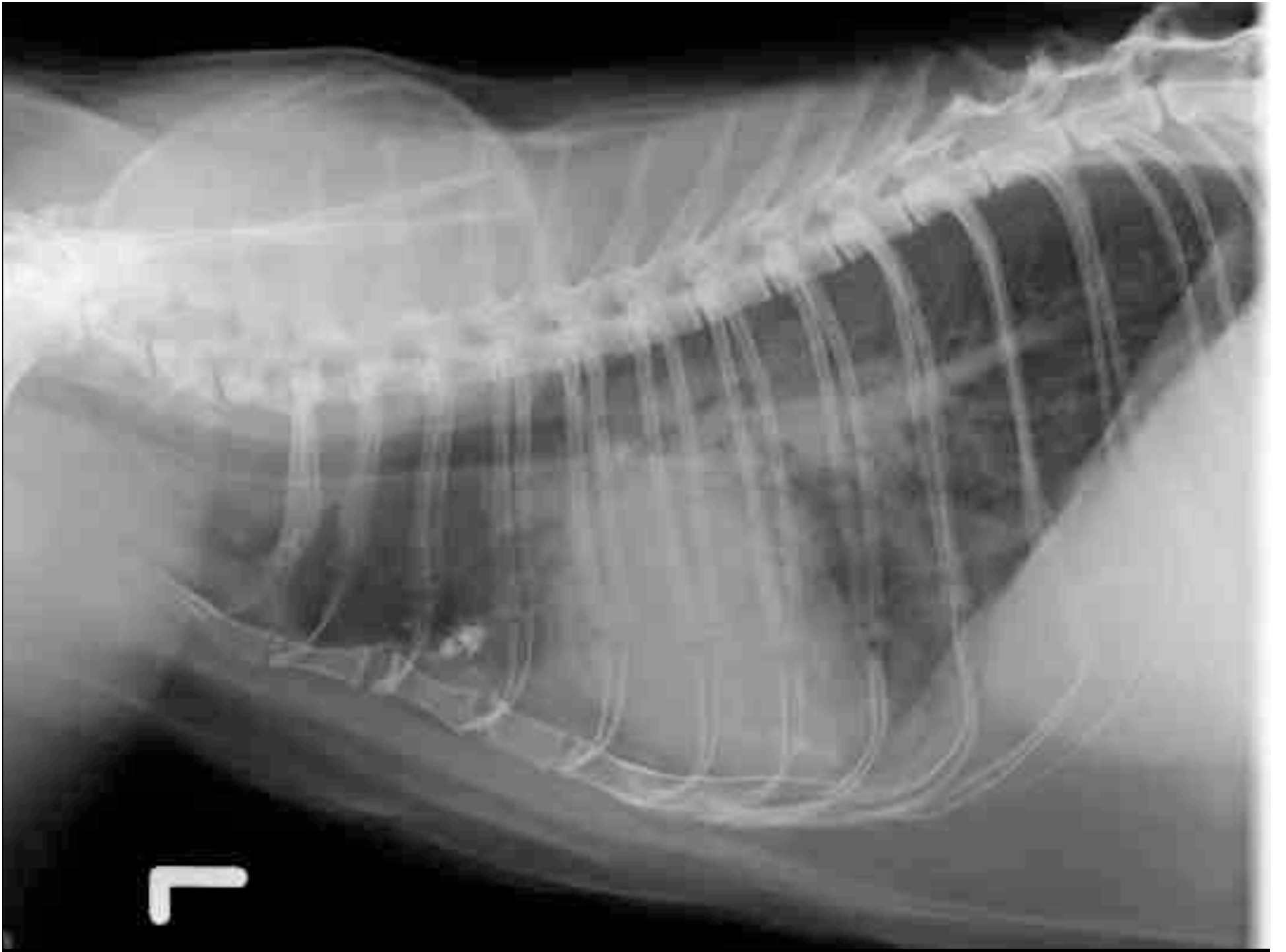
- “Felix”; Siamese;mk ; 8j
- Anamnese:
 - Husten, Dyspnoe, schleimiger Auswurf
 - Reduziertes Allgemeinbefinden

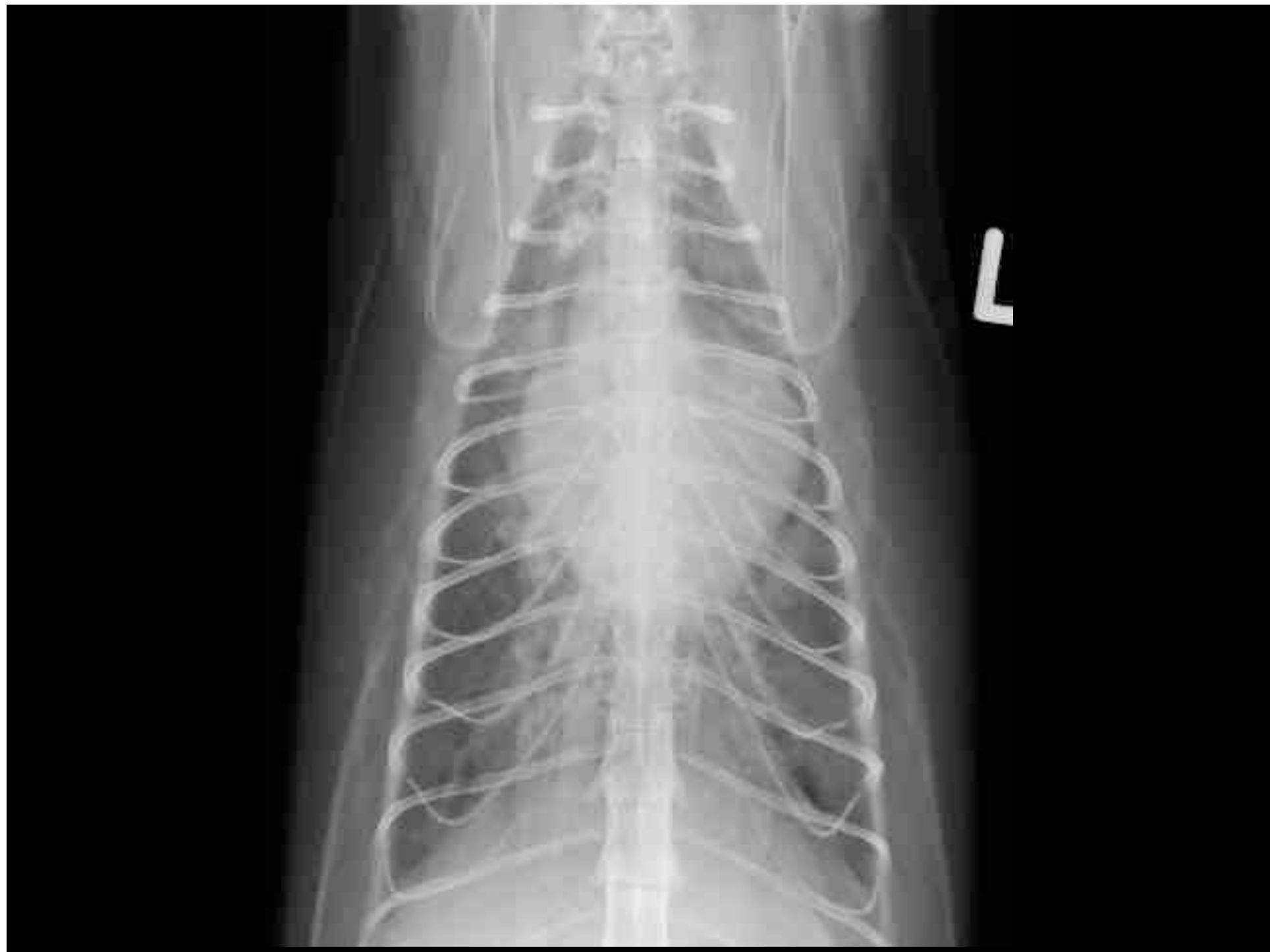

Universität
Zürich ^{UZH}

Thoraxröntgen









**Universität
Zürich** UZH

Abteilung Bildgebende Diagnostik

- Bitte verfassen Sie einen Röntgenbericht.

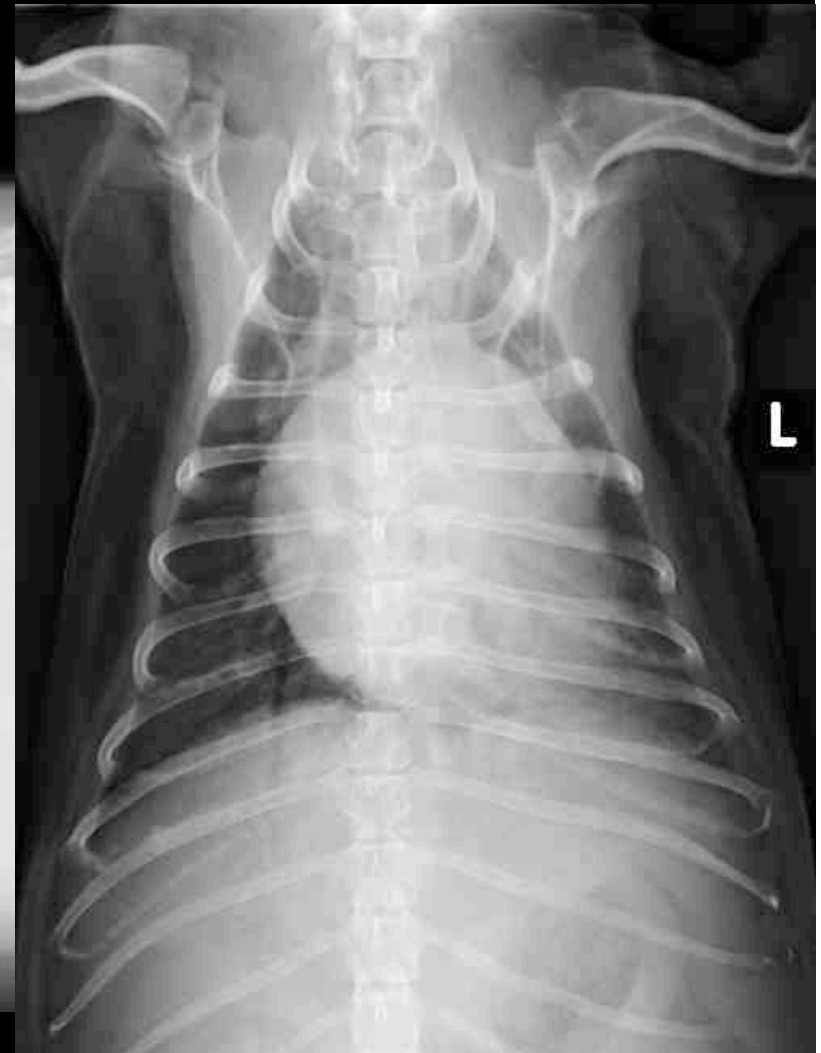
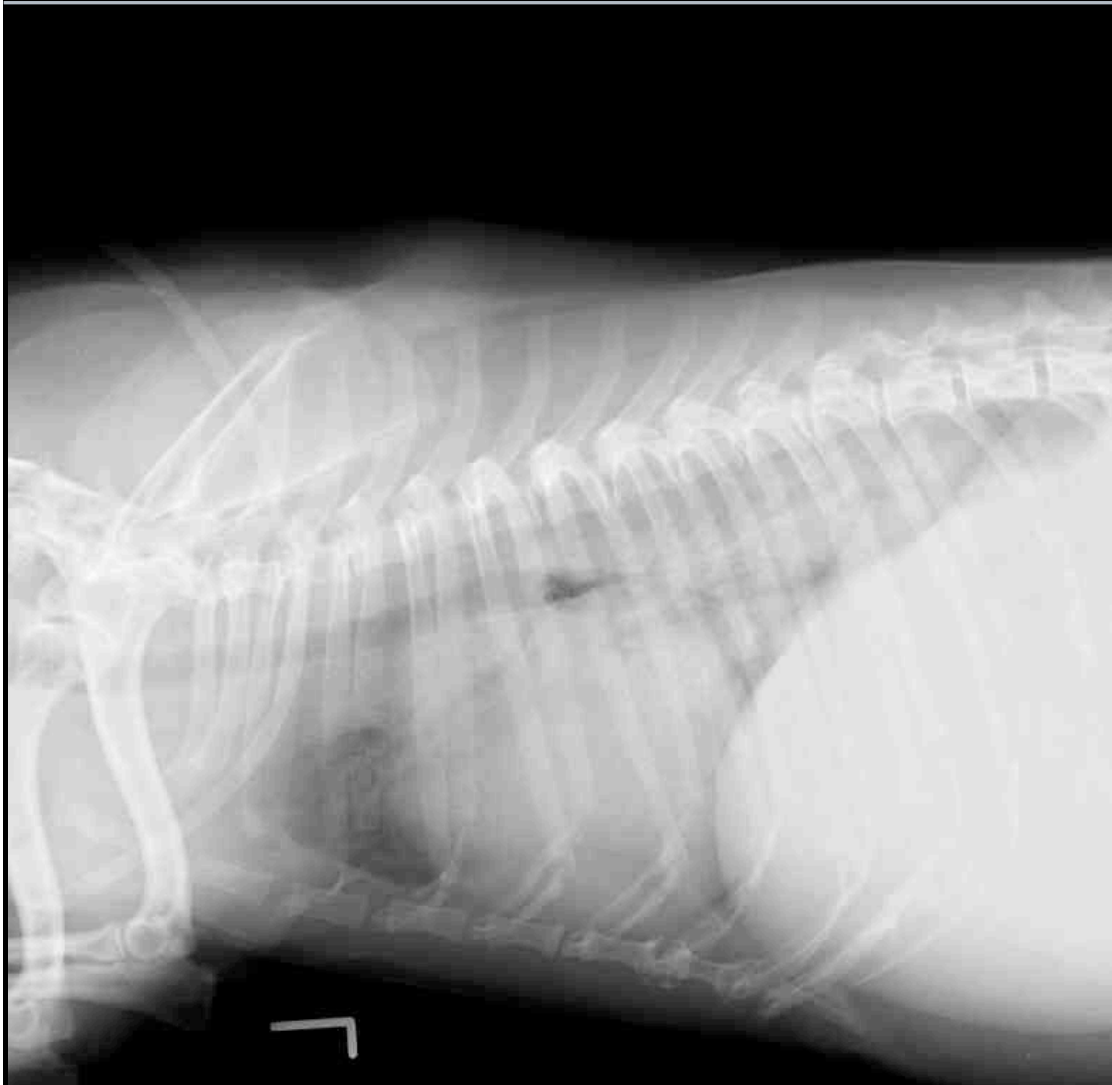
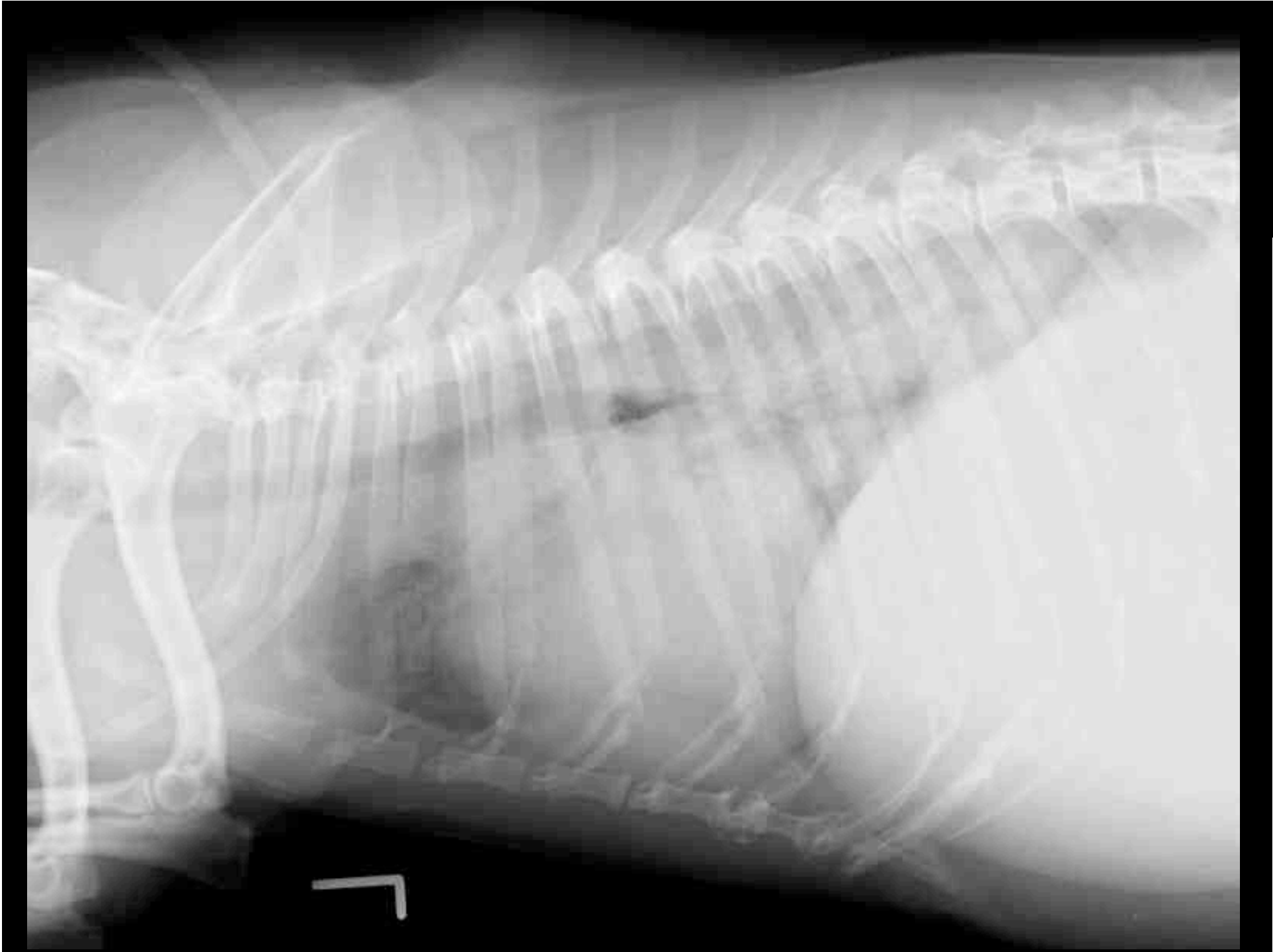
- “Mina”; Pekingese; wk; 12j
- Anamnese:
 - Leistungsschwäche
 - akut aufgetretene Dyspnoe
 - Stridor, verschärfte Atemgeräusche

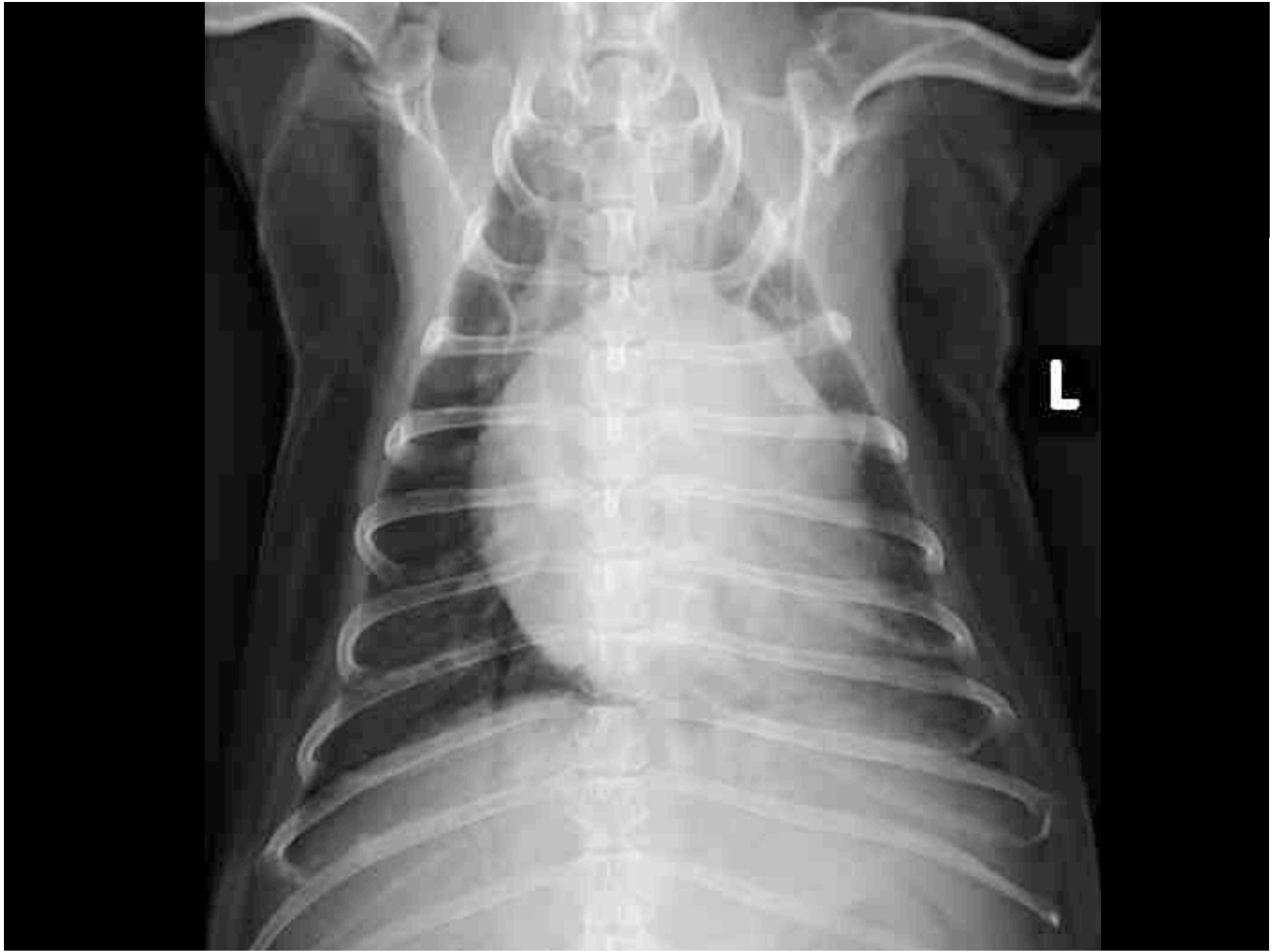

Universität
Zürich ^{UZH}

Thoraxröntgen









**Universität
Zürich** UZH

Abteilung Bildgebende Diagnostik

- Bitte verfassen Sie einen Röntgenbericht.

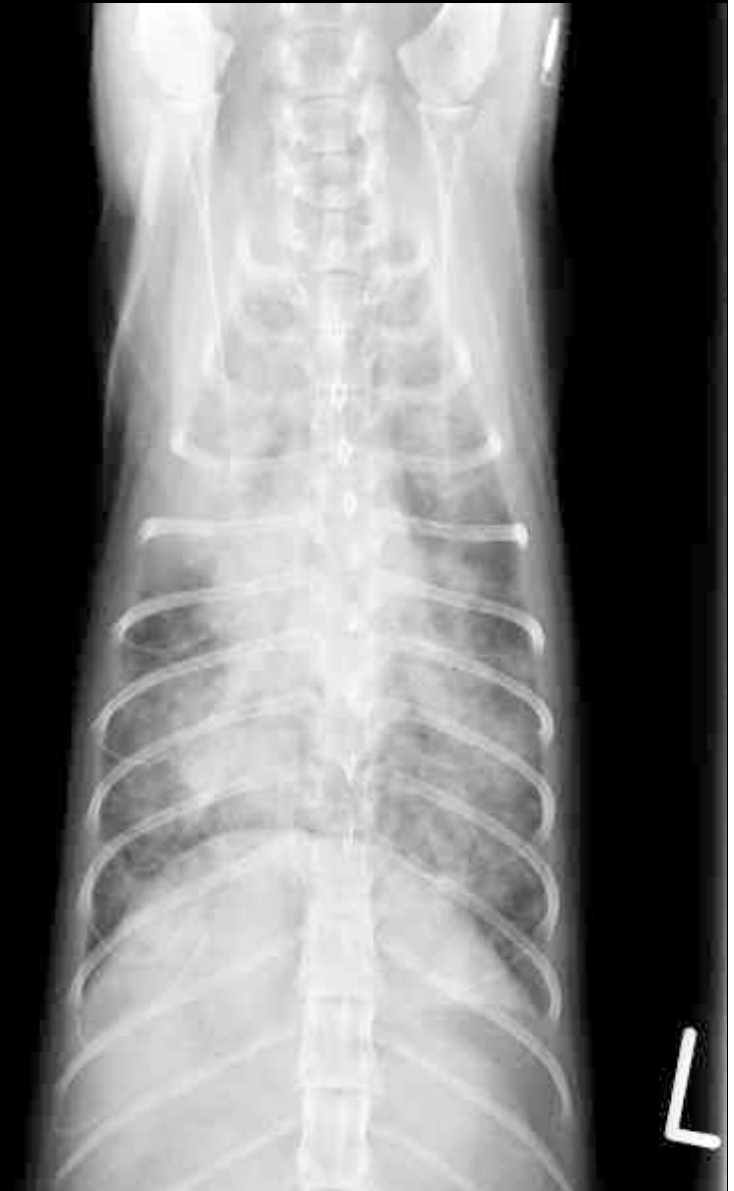
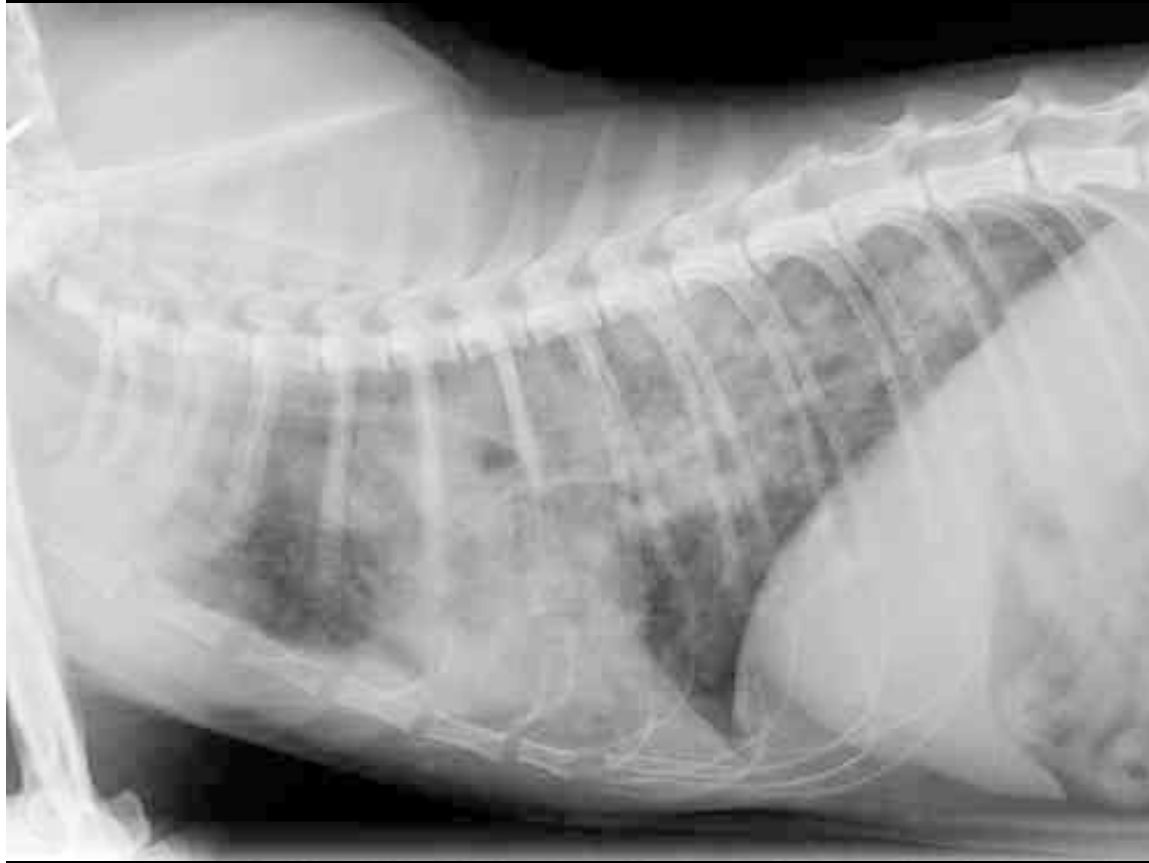
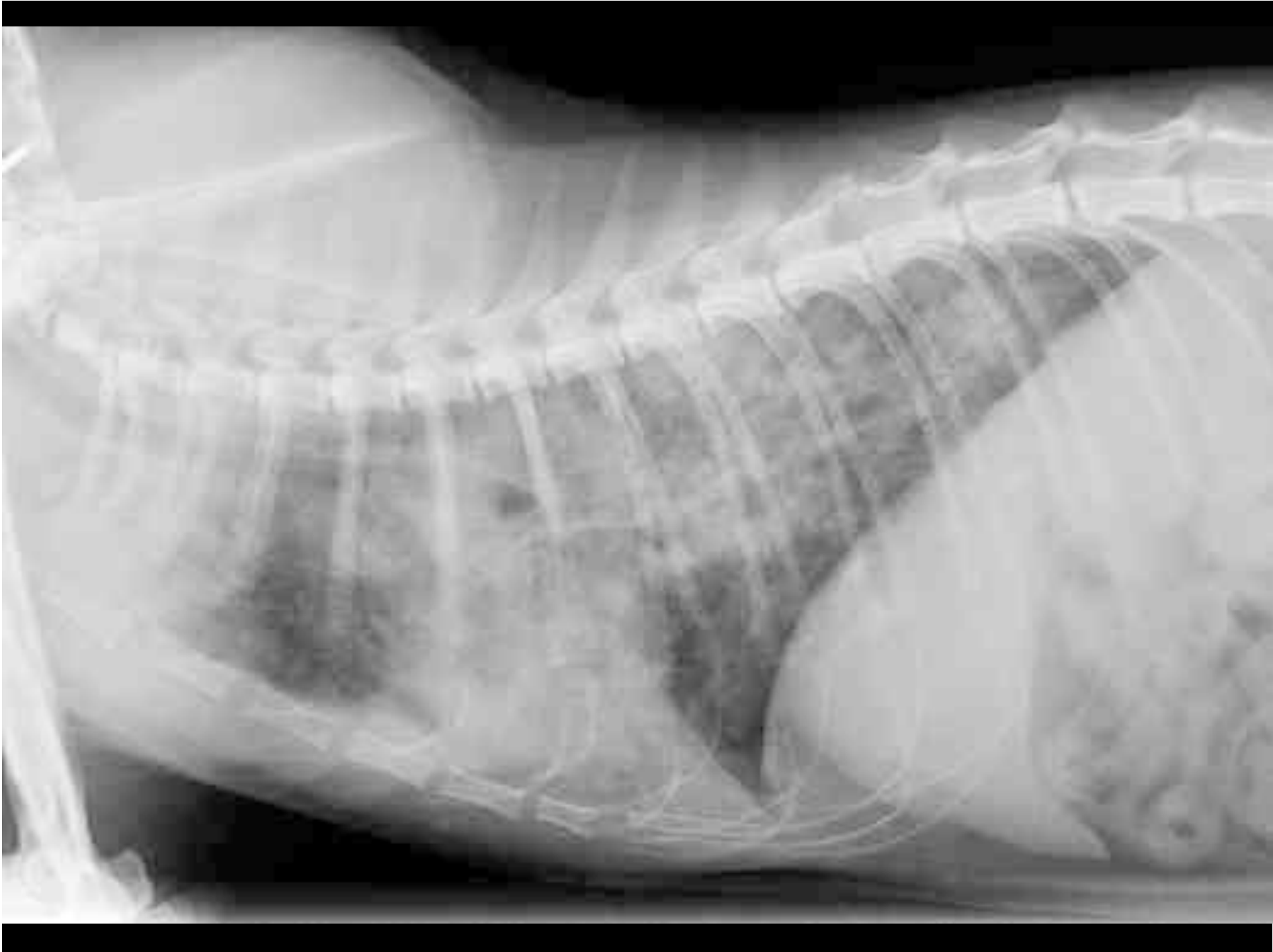- “Emma”; Europäische Kurzhaar; w; 2j
- Anamnese:
 - spielt weniger
 - Husten
 - muköser Nasenausfluss

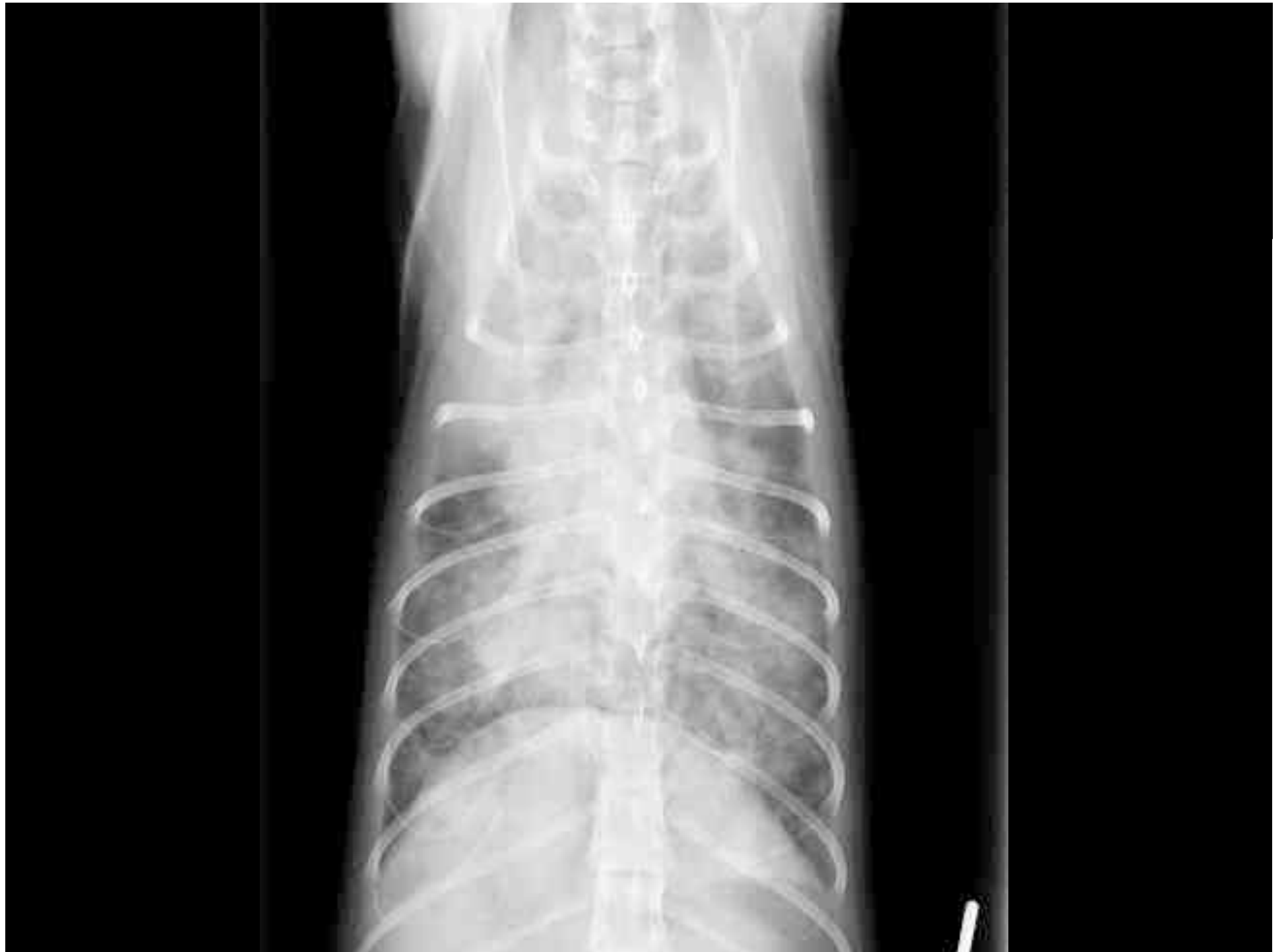

Universität
Zürich ^{UZH}

Thoraxröntgen









**Universität
Zürich** UZH

Abteilung Bildgebende Diagnostik

- Bitte verfassen Sie einen Röntgenbericht.

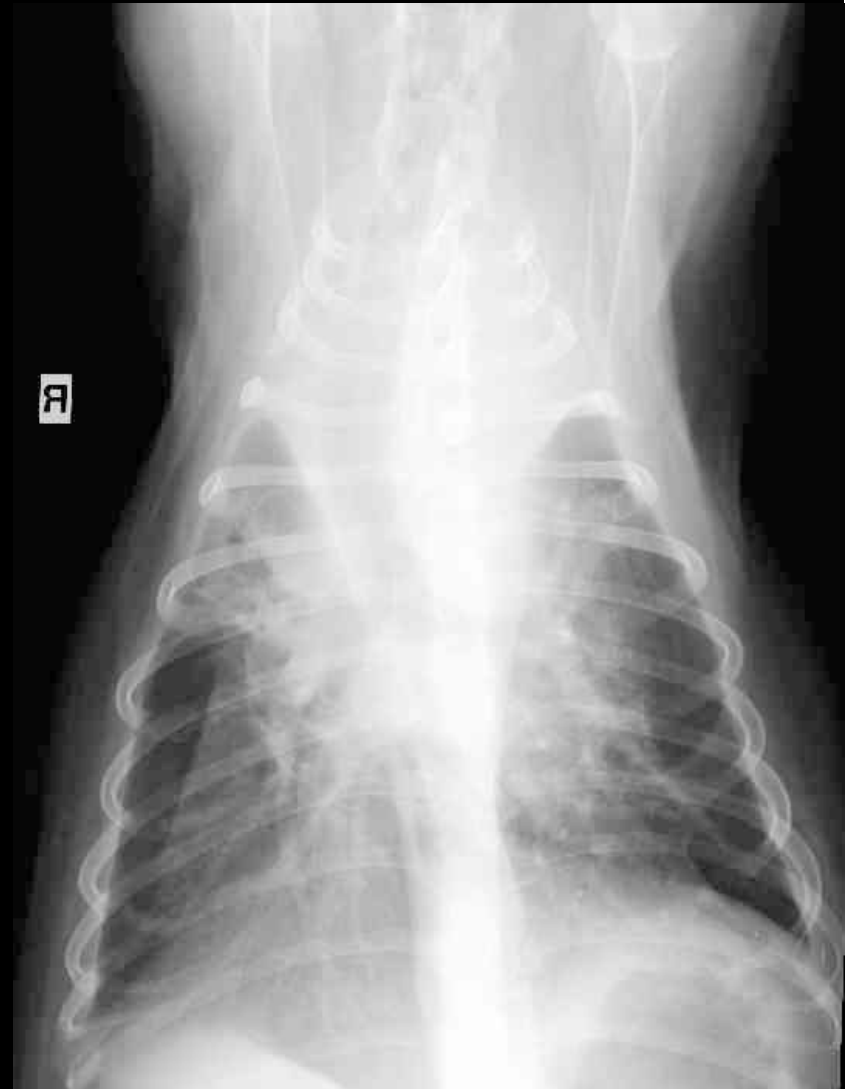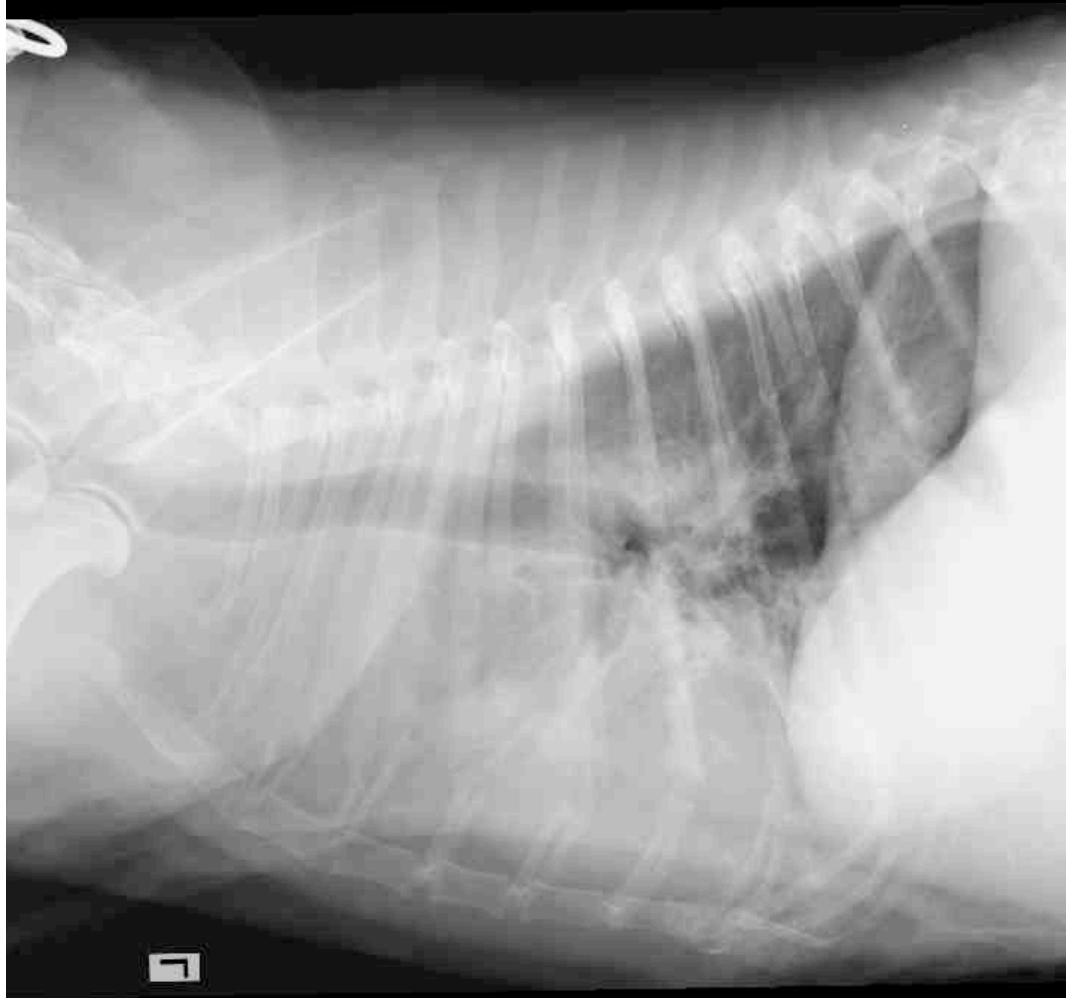


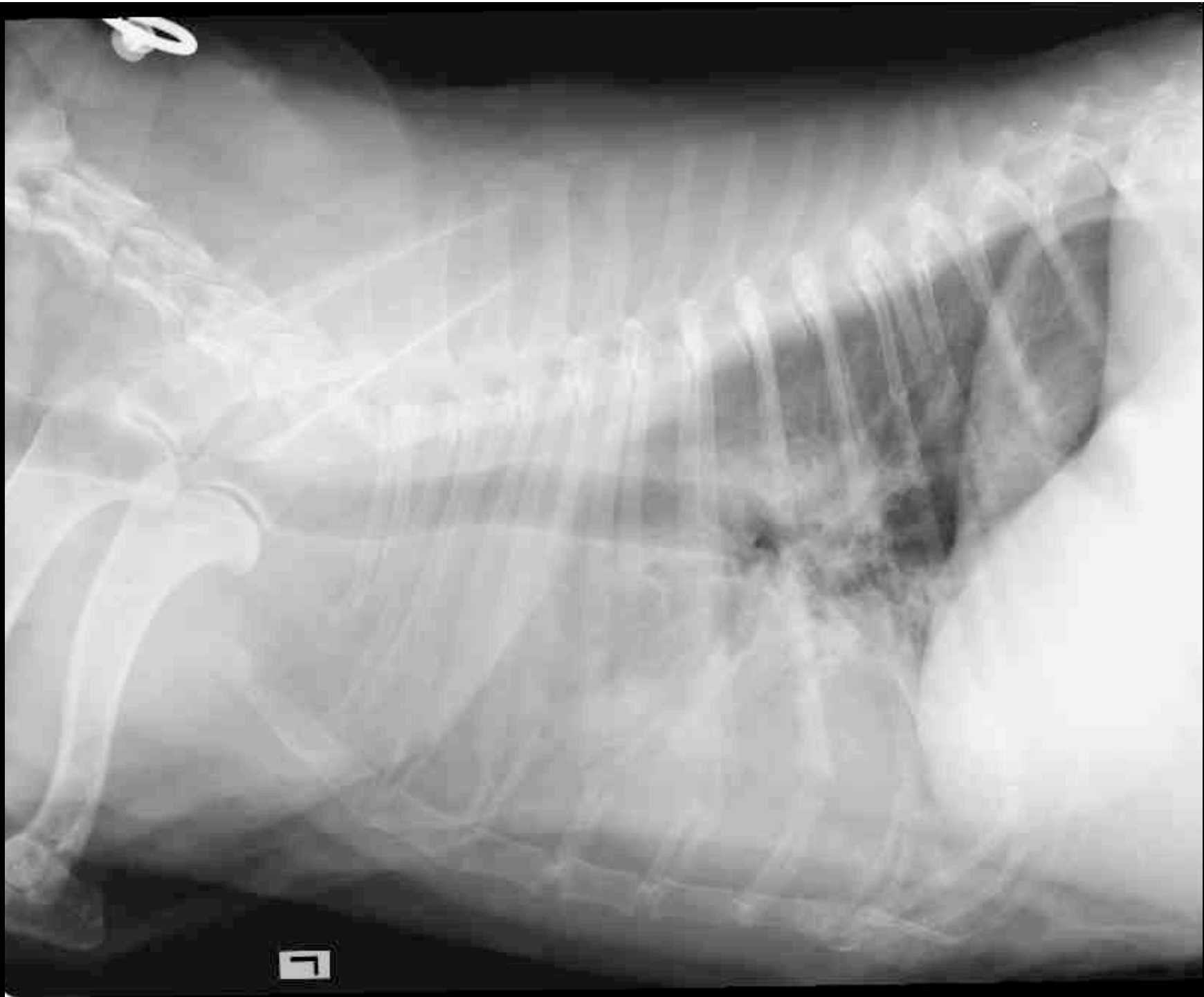
- “Nicole”; American Cocker Spaniel; wk; 11j
- Anamnese:
 - progressiv reduziertes Allgemeinbefinden
 - hochgradige Pyodermie



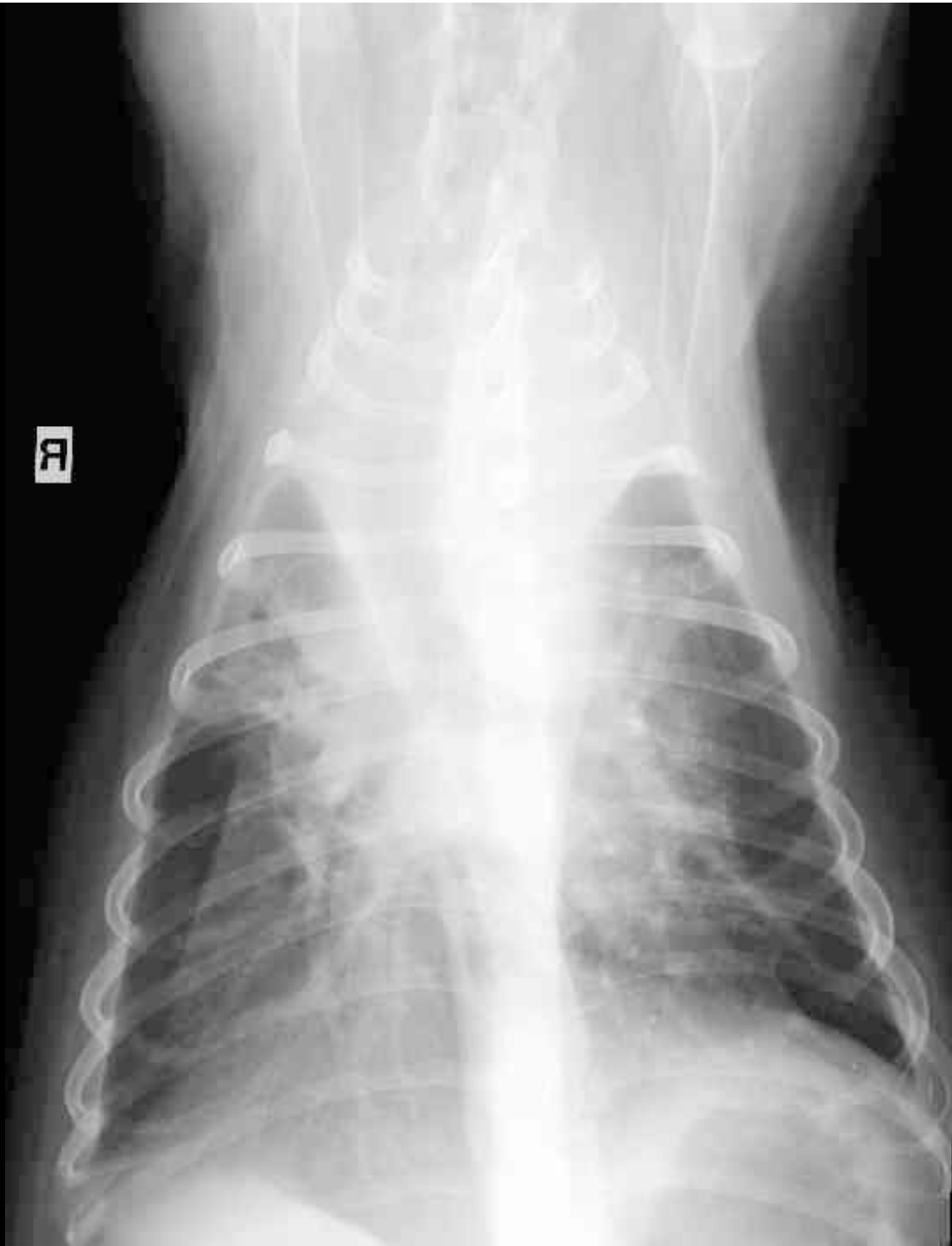Universität
Zürich ^{UZH}

Thoraxröntgen





R





**Universität
Zürich** UZH

Abteilung Bildgebende Diagnostik

- Bitte verfassen Sie einen Röntgenbericht.

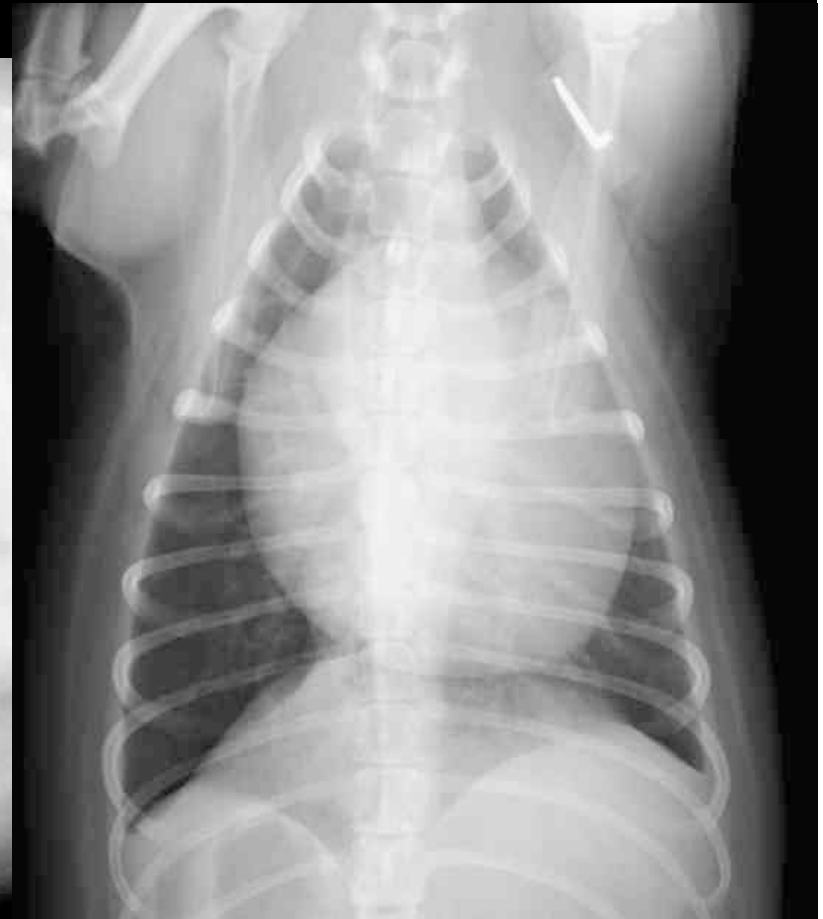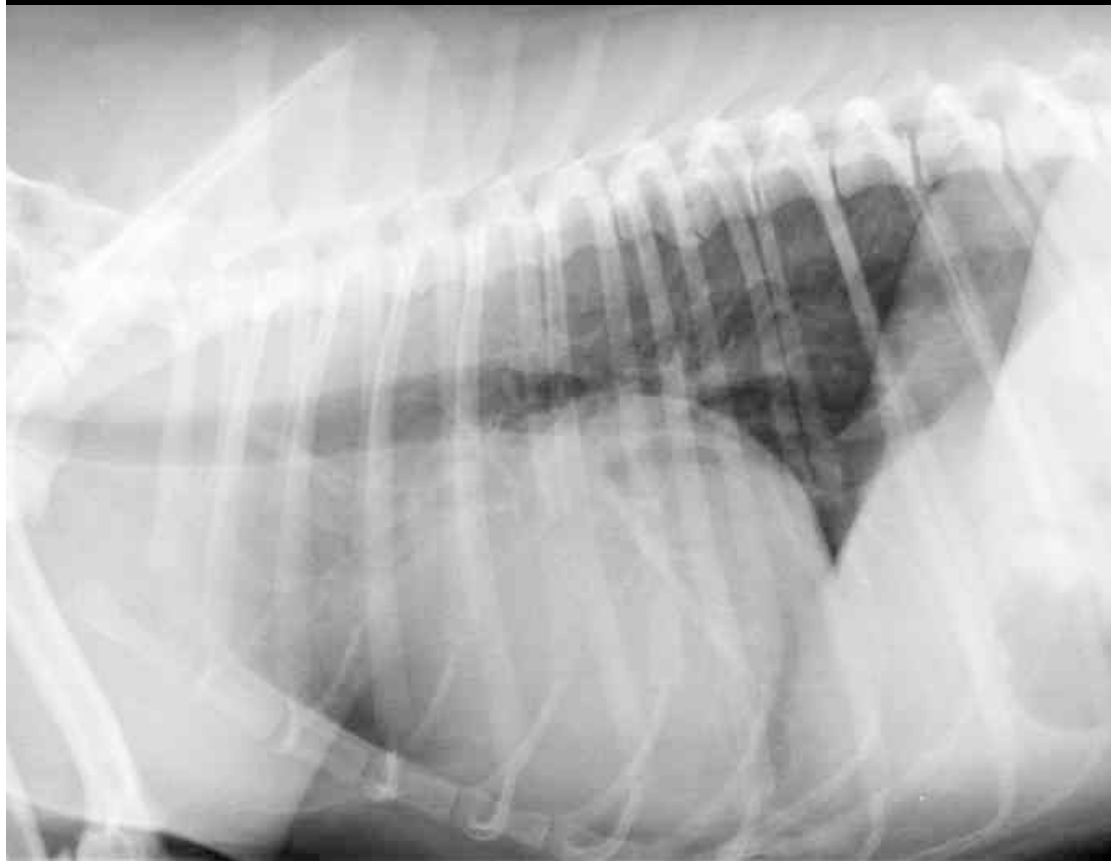


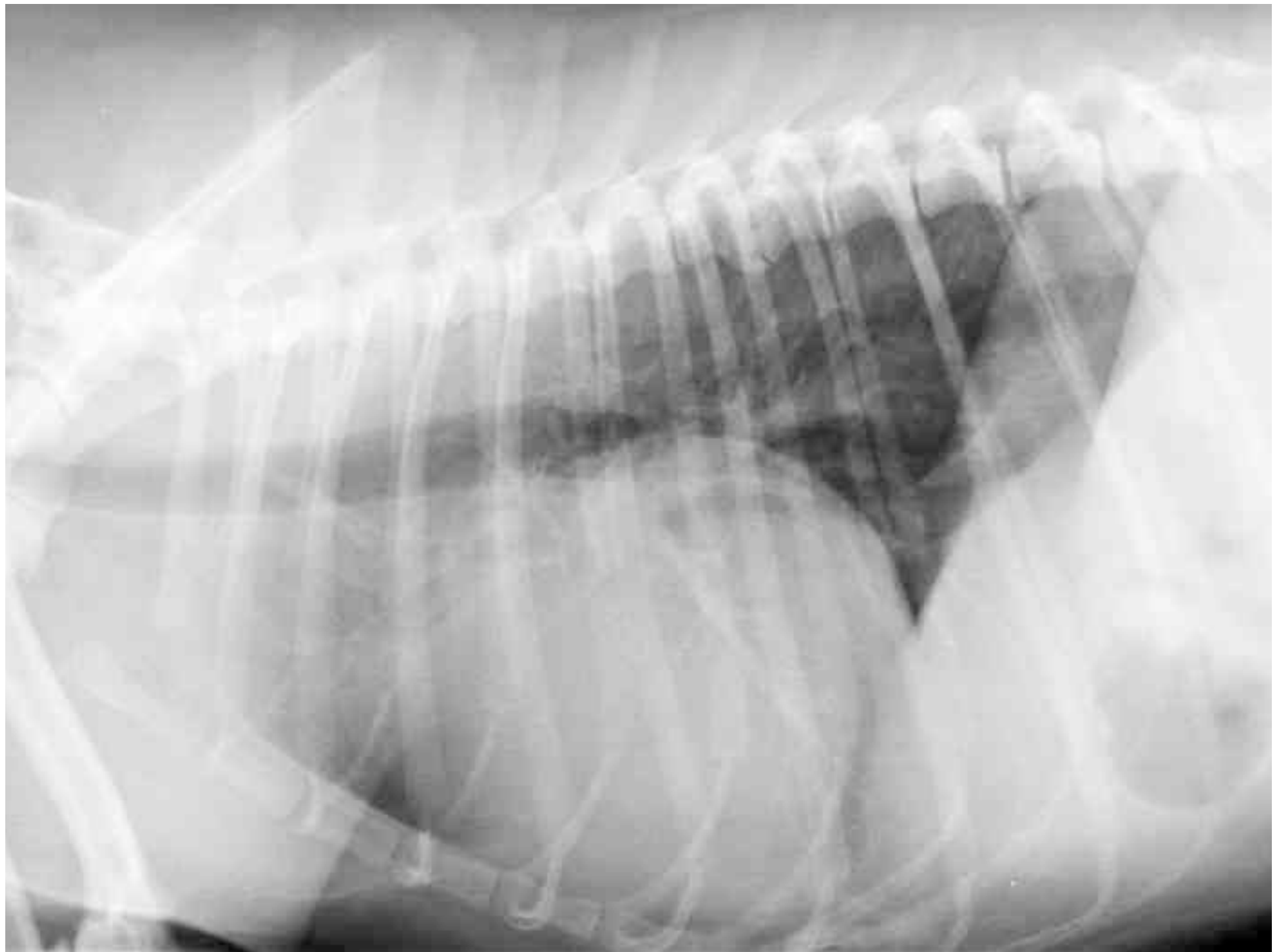- “Max”; Jack Russel Terrier; wk; 8j
- Anamnese:
 - Husten seit zwei Wochen,
 - Synkope und Schwäche
 - hochgradige Tachykardie

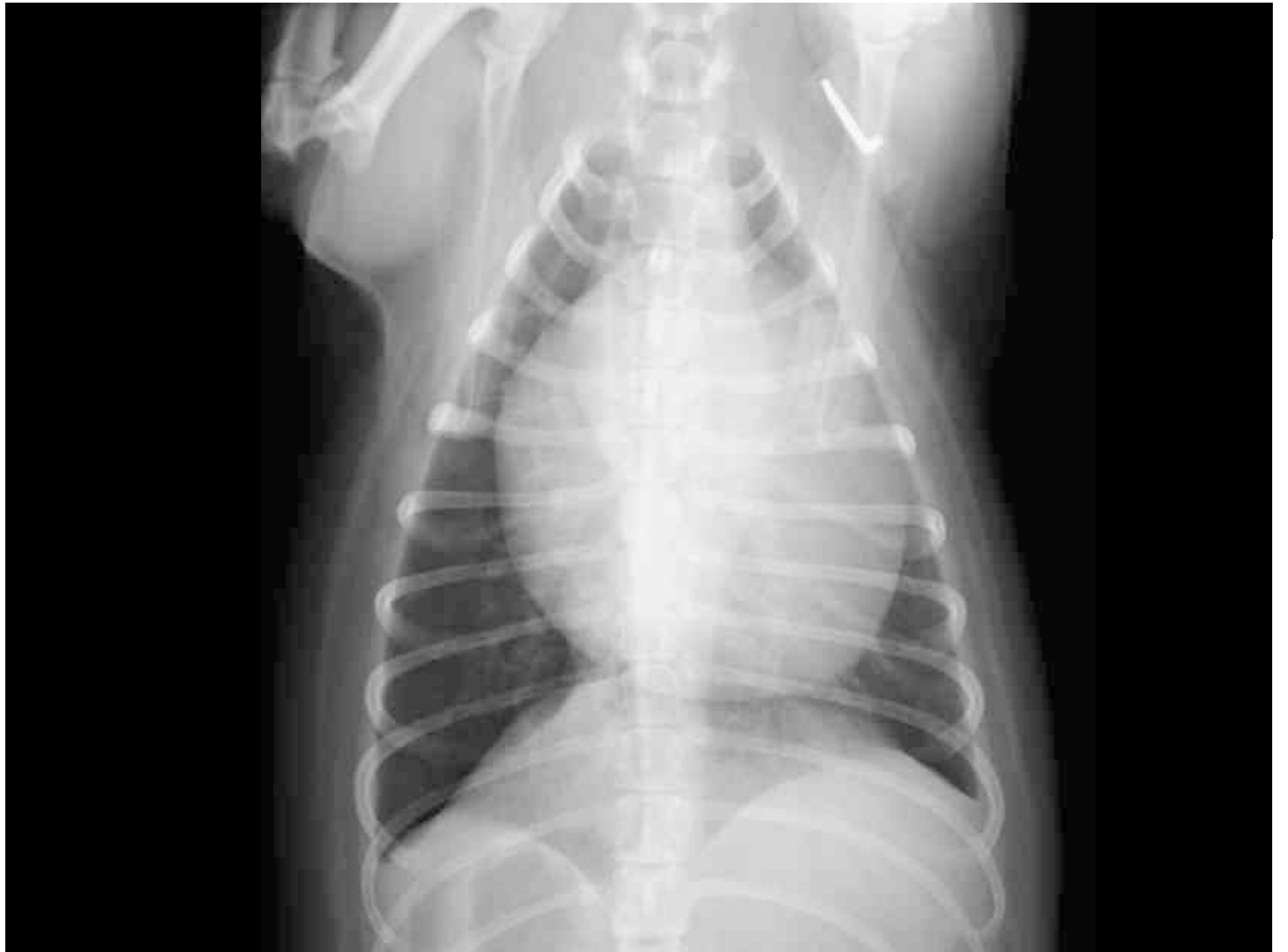

Universität
Zürich ^{UZH}

Thoraxröntgen









**Universität
Zürich** UZH

Abteilung Bildgebende Diagnostik

- Bitte verfassen Sie einen Röntgenbericht.